



Hyperbare Sauerstofftherapie bei der idiopathischen Femurkopfnekrose des Erwachsenen

- Vorbericht -

(vorläufige Nutzenbewertung)

[Auftrag N06-01D]

Version 1.0

Stand: 17.04.2007

Thema: Wissenschaftliche Bewertung des aktuellen medizinischen Wissensstandes zur hyperbaren Sauerstofftherapie bei der idiopathischen Femurkopfnekrose des Erwachsenen

Auftraggeber: Gemeinsamer Bundesausschuss

Datum des Auftrags: 03.02.2006

Interne Auftragsnummer: N06-01D

Kontakt:

Institut für Qualität und Wirtschaftlichkeit im Gesundheitswesen

Dillenburger Straße 27

51105 Köln

Internet: www.iqwig.de

Tel.: 0221/35685-0

Fax: 0221/35685-1

E-Mail: Berichte@iqwig.de

Dieser Bericht wurde unter Beteiligung externer Sachverständiger erstellt. Externe Sachverständige, die wissenschaftliche Forschungsaufträge für das Institut bearbeiten, haben gemäß § 139b Abs. 3 Nr. 2 Sozialgesetzbuch - Fünftes Buch - Gesetzliche Krankenversicherung „alle Beziehungen zu Interessenverbänden, Auftragsinstituten, insbesondere der pharmazeutischen Industrie und der Medizinprodukteindustrie, einschließlich Art und Höhe von Zuwendungen“ offen zu legen. Das Institut hat von jedem der Sachverständigen ein ausgefülltes Formular „Darlegung potentieller Interessenkonflikte“ erhalten. Die Angaben wurden durch das speziell für die Beurteilung der Interessenkonflikte eingerichtete Gremium des Instituts bewertet. Es wurden keine Interessenkonflikte festgestellt, die die fachliche Unabhängigkeit im Hinblick auf eine Bearbeitung des vorliegenden Auftrags gefährden.

Im folgenden Text wurde bei der Angabe von Personenbezeichnungen jeweils die männliche Form angewandt. Dies erfolgte ausschließlich zur Verbesserung der Lesbarkeit.

Zu allen Dokumenten, auf die via Internet zugegriffen wurde und die entsprechend zitiert sind, ist das jeweilige Zugriffsdatum angegeben. Sofern diese Dokumente zukünftig nicht mehr über die genannte Zugriffsadresse verfügbar sein sollten, können sie im Institut für Qualität und Wirtschaftlichkeit im Gesundheitswesen eingesehen werden.

Bei dem vorliegenden Vorbericht handelt es sich um eine vorläufige Nutzenbewertung zur hyperbaren Sauerstofftherapie bei der idiopathischen Femurkopfnekrose bei Erwachsenen. Zu diesem Bericht können Stellungnahmen abgegeben werden, die gegebenenfalls zu einer Ergänzung und/oder Überarbeitung des Berichts führen können. Die Frist für den Eingang der Stellungnahmen finden Sie auf der Internetseite des Instituts (www.iqwig.de), ebenso wie die dafür notwendigen Formblätter und einen Leitfaden.

Schlagwörter: *Femurkopfnekrose, hyperbare Sauerstofftherapie, Osteonekrose, HBO*

Der vorliegende Bericht soll wie folgt zitiert werden:

IQWiG. Hyperbare Sauerstofftherapie bei der idiopathischen Femurkopfnekrose des Erwachsenen. Vorbericht N06-01D. Köln: Institut für Qualität und Wirtschaftlichkeit im Gesundheitswesen (IQWiG); April 2007.

INHALTSVERZEICHNIS

	Seite
INHALTSVERZEICHNIS	iv
TABELLENVERZEICHNIS	vi
ABBILDUNGSVERZEICHNIS	vii
ABKÜRZUNGSVERZEICHNIS	viii
1 HINTERGRUND	9
1.1 Die idiopathische Femurkopfnekrose	9
1.2 Grundlagen der hyperbaren Sauerstofftherapie	11
1.3 Hyperbare Sauerstofftherapie bei idiopathischer Femurkopfnekrose	14
1.4 Behandlungsziele	14
2 ZIELE DER UNTERSUCHUNG	15
3 PROJEKTABLAUF	16
4 METHODEN	17
4.1 Kriterien für den Einschluss von Studien in die Untersuchung	17
4.1.1 Population.....	17
4.1.2 Intervention und Vergleichsbehandlung	17
4.1.3 Zielgrößen	18
4.1.4 Studientypen.....	18
4.1.5 Sonstige Studiencharakteristika	19
4.1.6 Ein-/Ausschlusskriterien	19
4.2 Informationsbeschaffung	19
4.2.1 Literaturrecherche	20
4.2.2 Studienregister.....	21
4.2.3 Anfrage an Autoren, Fachgesellschaften und Zertifizierungsbehörden.....	22
4.2.4 Anfrage an Hersteller	23
4.2.5 Identifizierung relevanter Studien.....	23
4.2.6 Suche nach zusätzlichen Informationen zu relevanten Studien	24
4.2.7 Informationen aus der Anhörung zum Vorbericht	24
4.3 Informationsbewertung	24
4.4 Informationssynthese und -analyse	26
4.4.1 Charakterisierung der Studien.....	26
4.4.2 Gegenüberstellung der Ergebnisse der Einzelstudien	26

4.4.3	Sensitivitätsanalyse	26
4.4.4	Subgruppenanalyse.....	27
4.5	Stellungnahmen zum Berichtsplan.....	27
4.6	Änderungen im Vergleich zum Berichtsplan.....	28
5	ERGEBNISSE	29
5.1	Ergebnisse der Informationsbeschaffung	29
5.1.1	Ergebnis der Literaturrecherche	29
5.1.2	Studienregister.....	31
5.1.3	Anfrage an Autoren, Fachgesellschaften und Zertifizierungsbehörden.....	31
5.1.4	Anfrage an Hersteller	31
5.1.5	Resultierender Studienpool	31
5.1.6	Bewertung der Mowschowitsch-Studie	32
5.2	Charakteristika der in die Bewertung eingeflossenen Studien	33
5.3	Ergebnisse zu Therapiezielen.....	33
5.4	Zusammenfassung.....	33
6	DISKUSSION	34
7	FAZIT.....	40
8	LISTE DER POTENZIELL RELEVANTEN STUDIEN	41
9	LITERATUR.....	42
ANHANG A.1: SUCHSTRATEGIE		47
ANHANG A.2: LISTE DER DURCHSUCHTEN HTA-DATENBANKEN.....		54
ANHANG B.1: LISTE DER IM VOLLTEXT ÜBERPRÜFTEN, ABER AUSGESCHLOSSENEN STUDIEN MIT AUSSCHLUSSGRÜNDEN		57
ANHANG B.2: LISTE DER IM TITEL-/ABSTRACTSCREENING AUSGESCHLOSSENEN STUDIEN MIT AUSSCHLUSSGRÜNDEN		61
ANHANG C: LISTE DER GESCREENTEN SYSTEMATISCHEN ÜBERSICHTEN.		90
ANHANG D: STELLUNGNAHMEN.....		91
ANHANG E: WEITERER ZEITPLAN.....		93

TABELLENVERZEICHNIS

Tabelle 1: Einteilung der Hüftkopfnekrosen nach Ficat [9].....	10
Tabelle 2: Einteilung der Hüftkopfnekrosen nach Steinberg et al. [10].....	10
Tabelle 3: Liste der identifizierten Studien	32
Tabelle 4: Liste der nicht in die Bewertung eingeschlossenen vergleichenden klinischen Studien mit nichtparalleler Vergleichsgruppe	35
Tabelle 5: Fallserien	36
Tabelle 6: Einzelfallberichte	38
Tabelle 7: Übersichtsartikel zur hyperbaren Sauerstofftherapie in Orthopädie und Chirurgie.....	39

ABBILDUNGSVERZEICHNIS

Abbildung 1: Bibliografische Literaturrecherche und Literaturscreening 30

ABKÜRZUNGSVERZEICHNIS

Abkürzung	Bedeutung
ACHOBEL	Advisory Committee for Hyperbaric Oxygen in Belgium
ARCO	Association for Research of Circulation Osseous
ATA	1 Atmosphäre absolut = 0,98 bar = 98,7 kPa
BVMed	Bundesverband Medizintechnologie e.V.
CCT	Clinical Controlled Trial
CINAHL	Cumulative Index to Nursing & Allied Health
DARE	Database of Abstracts of Reviews of Effects
DGOOC	Deutsche Gesellschaft für Orthopädie und Orthopädische Chirurgie
DORCTIHM	The Database of Randomized Controlled Trials In Hyperbaric Medicine
EMBASE	Excerpta Medica Database
G-BA	Gemeinsamer Bundesausschuss
GTÜM	Gesellschaft für Tauch- und Überdruckmedizin e.V.
HBO	Hyperbare Oxygenation
HTA	Health Technology Assessment
IQWiG	Institut für Qualität und Wirtschaftlichkeit im Gesundheitswesen
ITT	Intention-to-Treat
MEDLINE	Medical Literature Analysis and Retrieval System Online
MRI	Magnetic Resonance Imaging
RCT	Randomised Controlled Trial
SD	Standard Deviation

1 HINTERGRUND

1.1 Die idiopathische Femurkopfnekrose

Die Hüftkopfnekrose ist definiert als ein Absterben von Teilen des Femurkopfes, das durch Durchblutungsstörungen verursacht wird. Man unterscheidet zwischen der primären (oder idiopathischen) Hüftkopfnekrose und der sekundären Hüftkopfnekrose, bei der ein direkter Zusammenhang mit verschiedenen auslösenden Faktoren bekannt ist. Die Ursachen einer sekundären Hüftkopfnekrose können vielfältig sein: Verletzungen des Hüftgelenkes, Bestrahlungen der Hüftregion, Sichelzellanämie, Caisson-Krankheit (Taucherkrankheit, Dekompressionskrankheit), Morbus Gaucher, Lupus erythematodes, Glukokorticoidtherapie und andere. Hüftkopfnekrosen als Folge einer Hüftgelenksinfektion werden dagegen als separate Entität unter dem Begriff der septischen Hüftkopfnekrose zusammengefasst und von den aseptischen primären und sekundären Hüftkopfnekrosen abgegrenzt [1].

Bei der idiopathischen Hüftkopfnekrose ist die Ursache definitionsgemäß unbekannt, jedoch wurden Alkohol- und Nikotinabusus, Hyperurikämie und Hyperlipidämie als Risikomarker nachgewiesen [2]. Problematisch ist aber, dass man nur von einer sekundären Femurkopfnekrose sprechen will, wenn zum Beispiel der Alkoholkonsum wirklich exzessiv ist. Diese Grenzziehung gestaltet sich in der Praxis sehr schwierig und wirkt stigmatisierend, daher erfolgt diese Unterteilung klinisch nicht. Der prozentuale Anteil der idiopathischen Hüftkopfnekrosen beträgt in Deutschland etwa 70 %, wobei hierunter die durch Alkoholabusus bedingten Fälle etwa ein Drittel ausmachen. Bei den übrigen 30 % handelt es sich um sekundäre Hüftkopfnekrosen, unter denen die Glukokorticoidtherapie als häufigste Ursache auftritt [3]. Insgesamt sind die pathophysiologischen Zusammenhänge der Erkrankung noch weitgehend ungeklärt.

Jährlich werden in Deutschland ca. 8500 Patienten wegen Knochennekrosen stationär behandelt, wobei die Hüftkopfnekrose des Erwachsenen ca. 99 % dieser Fälle ausmacht [4]. Betroffen ist vorwiegend das männliche Geschlecht im Alter zwischen 35 und 45 Jahren [5]. Häufig sind beide Seiten betroffen. Als Symptom fallen gewöhnlich als Erstes Hüftschmerzen auf. In der Folge ist die Beweglichkeit im Gelenk zunehmend eingeschränkt, besonders die Innenrotation und die Streckung sind gehemmt. Das Ausmaß und die Lokalisation der Nekrose sind für die Prognose der Erkrankung von großer Bedeutung. Insbesondere das Einbrechen des Femurkopfes über der Nekrose bedeutet eine fast immer irreversible Schädigung des Gelenks, die üblicherweise zum Gelenksersatz führt [6-8].

Klinisch üblich ist die Einteilung der Erkrankungsstadien nach Ficat, die allein eine konventionelle Röntgendiagnostik erfordert (Tabelle 1) [9]. Mit der Verbreitung der Kernspintomographie ergab sich die Möglichkeit, die Veränderungen genauer zu charakterisieren, was in der Klassifikation von Steinberg et al. berücksichtigt wurde (Tabelle 2) [10]. Eine dritte,

aber recht ähnliche Stadieneinteilung wird von der ARCO (Association for Research of Circulation Osseous) propagiert [11]. Auch wenn die Stadieneinteilungen in den verschiedenen Klassifikationen insgesamt nicht sehr reliabel erscheinen, so besitzen sie doch aufgrund ihrer prognostischen Bedeutung klinische Relevanz [12,13].

Tabelle 1: Einteilung der Hüftkopfnekrosen nach Ficat [9]

Stadium	Befunde im konventionellen Röntgenbild
I	Normales Röntgenbild (jedoch Symptome)
II	Ödem, Zystenbildung, eventuell Crescent-Zeichen (bei Übergang in Stadium III)
III	Einbrechen des Hüftkopfes, eventuell intraartikulärer Sequester, Gelenkspaltweite normal
IV	Abflachung, Deformierung oder Zusammenbrechen des Hüftkopfes, verringerte Gelenkspaltweite

Tabelle 2: Einteilung der Hüftkopfnekrosen nach Steinberg et al. [10]¹

Stadium	Befunde im konventionellen Röntgenbild oder in der Kernspintomographie
I	Normales Röntgenbild, ödematöse oder andere Veränderungen im MRI
II	Ödem, Sklerose oder Pseudozystenbildung im Röntgenbild
III	Subchondraler Kollaps der Trabekel mit Crescent-Zeichen
IV	Abflachung des Hüftkopfes
V	Verringerte Gelenkspaltweite mit oder ohne Beteiligung des Acetabulums
VI	Fortgeschrittene Zeichen einer Arthrose

Bei Patienten im Ficat-Stadium I und II (teilweise auch III) werden vor allem verschiedene konservative Therapien eingesetzt [14]. Die konservative Therapie besteht primär aus der Entlastung der betroffenen Extremität [15]. Kleine Läsionen können im Einzelfall so zur Ausheilung gebracht werden, in der Mehrzahl der Fälle ist der Verlauf jedoch progredient [16]. Als spezifische medikamentöse Therapien wurden Lipidsenker, Vasodilatoren, Biphosphonate und anabole Steroide erprobt [17]. Im Bereich der biophysikalischen Verfahren gibt es Berichte zur extrakorporalen Stoßwellentherapie und zur elektromagnetischen Stimulation [18,19]. Bisher hat sich bei der Behandlung der frühen Stadien der Hüftkopfnekrose jedoch keine der genannten medikamentösen oder biophysikalischen Therapieformen klar durchsetzen können [17,20].

¹ Zusätzlich wurde für die Stadien II bis V vorgeschlagen, die Größe der Läsion mit den Buchstaben A bis C als mild, mäßig oder schwerwiegend zu charakterisieren.

Die Therapie der fortgeschrittenen Hüftkopfnekrose (Ficat-Stadium III und IV) erfordert zumeist ein operatives Vorgehen [21]. Die operativen Therapien versuchen, in diesen Stadien das Gelenk zu erhalten. Hierzu wird der nekrotische Defekt entweder ausgeräumt und aufgefüllt (Anbohrung und Dekompression, ggf. mit Spanplastik) oder er wird aus der Belastungszone herausgeschwenkt (valgisierende oder varisierende intertrochantäre Osteotomie, transtrochantäre Rotationsosteotomie) [14]. Der endoprothetische Hüftgelenksersatz ist im Stadium IV die übliche Therapie.

1.2 Grundlagen der hyperbaren Sauerstofftherapie

Die hyperbare Sauerstofftherapie besteht aus dem Atmen reinen Sauerstoffs (oder eines Luftgemisches mit einem Sauerstoffanteil über 21 %) bei einem Druck, der über dem normalen atmosphärischen Druck liegt. Das Atmen reinen Sauerstoffs unter normalem Druck oder die nur lokale Anwendung von Sauerstoff auf einzelne Körperregionen wird nicht als hyperbare Sauerstofftherapie verstanden.

In der praktischen Anwendung sind Drücke von 2 bis 3 bar (2–3 Atmosphären absolut [ATA]) üblich. Eine Therapiesitzung dauert gewöhnlich 45 bis 120 Minuten und wird mehrfach wiederholt [22,23]. Der Patient befindet sich bei der hyperbaren Sauerstofftherapie in einer Druckkammer. Es wird unterschieden zwischen Einperson- und Mehrpersonenkammern. Die Kammer wird in Deutschland meist nicht komplett mit Sauerstoff befüllt, weil dies eine Brandgefahr bedeuten würde. Stattdessen atmet der Patient in der Kammer über eine Maske oder ein Kopfzelt reinen Sauerstoff ein. Dieser Sauerstoff wird in die geschlossene Kammer gepresst, sobald der Druck in der Kammer auf den Zieldruck (2 bis 3 bar) erhöht worden ist. Das Ausatemgas wird separat abgeleitet. Die hyperbare Sauerstofftherapie ist sowohl für ambulante als auch für stationäre Patienten durchführbar. Sogar intensivpflichtige Patienten können unter entsprechender Überwachung in einer Druckkammer therapiert werden [24].

Die hyperbare Sauerstofftherapie führt zu einer Sauerstoffübersättigung des Blutplasmas und des Hämoglobins, wodurch allen Gewebestrukturen mehr Sauerstoff zugeführt wird. Der Wirkung der hyperbaren Sauerstofftherapie liegen mehrere physikalische Prinzipien zugrunde:

- Druck-Volumen-Beziehung

Dieses Prinzip richtet sich nach dem Gesetz von Boyle-Mariotte. Im Kern besagt dieses Gesetz, dass sich bei zunehmendem Druck das Volumen eines Gases verkleinert.

- Partialdruck-Prinzip

Hierbei handelt es sich um das Gesetz der Partialdrücke von Dalton. Die Kernaussage ist, dass sich der Gesamtdruck eines Gasgemisches aus den Partialdrücken der einzelnen Gase des Gemisches zusammensetzt.

- Löslichkeit von Gasen in Flüssigkeiten

Das physikalische Gesetz von Henry beschreibt die Löslichkeit von Gasen in Flüssigkeiten. Dabei nimmt die Menge des in einer Flüssigkeit gelösten Gases in proportionalem Ausmaß mit dem auf der Flüssigkeit lastenden Druck zu.

Ein Großteil des Sauerstoffes im Blut ist an Hämoglobin gebunden, die Sättigung beträgt unter normalen Druckverhältnissen im arteriellen Blut 97 %. Ein geringer Teil des Sauerstoffes ist im Blutplasma gelöst. Dieser gelöste Sauerstoffanteil kann durch die Erhöhung des Drucks (wie bei der hyperbaren Sauerstofftherapie) gesteigert werden. Auch Gewebestrukturen können so mit ausreichend Sauerstoff versorgt werden, die für das Hämoglobin durch Obstruktionen nicht zugänglich sind. Durch die Anhebung des Sauerstoffpartialdrucks in den Körpergeweben soll die Sauerstoffversorgung maximiert werden, und dadurch die Funktionsfähigkeit des Gewebes verbessert werden [22,23,25].

In der Folge der Hyperoxygenation (d. h. Erhöhung des Sauerstoffpartialdrucks) kommt es teilweise zu einer reaktiven Vasokonstriktion (d. h. Engstellung der Gefäße), die über die Reduktion des einströmenden Flüssigkeitsvolumens Ödeme reduzieren kann [26,27]. Die hyperbare Sauerstofftherapie verursacht vor allem in gesundem Gewebe eine schnelle Vasokonstriktion, die aber durch den erhöhten Sauerstoffgehalt im Plasma ausgeglichen wird, so dass die Sauerstoffversorgung des Gewebes nicht gefährdet ist. Des Weiteren wird die Vasokonstriktion nicht in dem mikrovaskulären System des ischämischen Gewebes beobachtet; hier führt die hyperbare Therapie eher zu einer verbesserten Durchblutung [22].

Ein Sauerstoffmangel in den Geweben (Hypoxie) soll durch die verbesserte Sauerstoffdiffusion behoben werden, um das Gewebe vor einem Absterben zu bewahren. Durch die Sauerstoffdiffusion kann in diesem Gewebe dann eine Proliferation (d. h. Zellwachstum) ver-

schiedener Zellen einsetzen. Wichtig ist hierbei die Angiogenese (d. h. Gefäßneubildung), die die Hypoxie des Gewebes dauerhaft beseitigen könnte. Da durch die Hypoxie selbst die Angiogenese positiv beeinflusst wird, ist noch unklar, welchen Einfluss die durch die hyperbare Sauerstofftherapie verursachte Hyperoxie auf diesen Prozess hat [22]. In der Literatur wird beschrieben, dass eine Hyperoxie ähnliche biochemische Prozesse wie die Hypoxie auslösen und somit auch die Angiogenese positiv beeinflussen kann [28]. Allerdings gibt es widersprüchliche Studienergebnisse, die diese Hypothese in Frage stellen. Da die vorhandenen Daten vor allem auf Tier- und In-vitro-Studien beruhen, steht ein abschließendes Bild diesbezüglich noch aus [29,30].

Des Weiteren wird im Bereich der Infektionsabwehr der hyperbaren Sauerstofftherapie eine Steigerung der Funktionsfähigkeit der Leukozyten zugeschrieben. Schließlich hemmt der erhöhte Sauerstoffpartialdruck im Gewebe die Lebensfähigkeit anaerober Bakterien (z. B. *Clostridium perfringens*) [25]. Ob andererseits der erhöhte Sauerstoffgehalt in dem Wundgewebe zu einer Vermehrung aerober Keime führen kann, ist in der Literatur noch nicht beschrieben.

Bei den Nebenwirkungen der hyperbaren Sauerstofftherapie kann zwischen spezifischen und unspezifischen Nebenwirkungen unterschieden werden. Aufgrund der direkten Wirkung des Sauerstoffs auf die menschliche Linse kann es zu reversiblen Sehstörungen kommen [31]. Manche Patienten berichteten von Reizungen der Luftröhre und der großen Bronchien (tracheobronchial), die ebenfalls reversibel sind. Eine Studie berichtete von einem Pneumothorax und in einem weiteren Fall von einer toxischen Schädigung der Lunge, die zum Tode führte [32]. Gelegentlich wurden Krampfanfälle beobachtet. Ferner kann es zu Barotraumen am Trommelfell kommen, die zur Ruptur des Trommelfells führen können. Die Barotraumen werden durch plötzliche Luftdruckveränderungen ohne angemessenen Druckausgleich hervorgerufen [22,31]. Bei den unspezifischen Nebenwirkungen ist primär die Klaustrophobie zu nennen. Aufgrund der geringen Häufigkeit von Nebenwirkungen und der Tatsache, dass diese in den meisten Fällen reversibel sind, wird die zusätzlich zur konventionellen Therapie durchgeführte hyperbare Sauerstofftherapie von mehreren Autoren als sicher beschrieben [31,33].

Als Indikationsgebiete für die hyperbare Sauerstofftherapie werden international die folgenden Erkrankungen unter anderem akzeptiert: Luft-/Gasembolie, Kohlenmonoxidvergiftung, Clostridieninfektion, akute traumatische periphere Ischämie und Morbus Caisson (Taucherkrankheit) [34].

1.3 Hyperbare Sauerstofftherapie bei idiopathischer Femurkopfnekrose

Auch wenn die Pathogenese der Femurkopfnekrose noch nicht vollständig aufgeklärt ist, so scheint das Knochenmarködem der erste nachweisbare pathologische Befund zu sein. Da sich die Nekrose der Zellen im Femurkopf durch eine Minderperfusion und damit Minder-oxygenierung erklären lässt, versucht man mittels der hyperbaren Sauerstofftherapie, die Zellen mit Sauerstoff zu versorgen, so dass die Nekrose verhindert und begrenzt wird [35,36]. Ein möglicher zweiter Wirkungsmechanismus besteht in der Reduktion des Ödems. Die hyperbare Sauerstofftherapie besitzt vasokonstriktive Effekte, die eine Ödemrückbildung unterstützen [25]. Die Ödemrückbildung wiederum würde die Perfusion verbessern und damit der Nekrose entgegenwirken. Ein dritter Ansatz der hyperbaren Sauerstofftherapie beruht auf der Induktion der Zellproliferation (d. h. Zellteilung und -vermehrung) [36]. Hierüber sollen eine Angiogenese und eine Proliferation der Bindegewebszellen (Fibroblasten) erreicht werden, die sich erneut positiv auf die Gewebeperfusion und die mechanische Festigkeit auswirken.

1.4 Behandlungsziele

Aus den in Abschnitt 1.1 aufgeführten Symptomen und möglichen Komplikationen der idiopathischen Femurkopfnekrose leiten sich je nach Erkrankungsstadium die in Abschnitt 4.1.3 aufgeführten patientenrelevanten Therapieziele ab, wie beispielsweise der Erhalt der Beweglichkeit im Hüftgelenk, die Verringerung von Schmerzen, die Reduktion von gelenkerhaltenden oder -ersetzenden Operationen und anderen Komplikationen.

2 ZIELE DER UNTERSUCHUNG

Ziele der vorliegenden Untersuchung waren die

- Nutzenbewertung einer zusätzlich zur konventionellen Therapie ausgeführten hyperbaren Sauerstofftherapie bei idiopathischer Femurkopfnekrose des Erwachsenen im Vergleich zu der konventionellen Therapie hinsichtlich patientenrelevanter Therapieziele und die
- Nutzenbewertung verschiedener Formen der zusätzlich zu der konventionellen Therapie ausgeführten hyperbaren Sauerstofftherapie bei idiopathischer Femurkopfnekrose des Erwachsenen hinsichtlich patientenrelevanter Therapieziele.

Die Nutzenbewertung beruhte auf der Gegenüberstellung und Abwägung von erwünschten und unerwünschten Effekten der jeweiligen Therapien (Nutzen-Schaden-Abwägung).

3 PROJEKTABLAUF

Der Gemeinsame Bundesausschuss (G-BA) hat mit Schreiben vom 03.02.2006 das Institut für Qualität und Wirtschaftlichkeit im Gesundheitswesen mit der wissenschaftlichen Bewertung des aktuellen medizinischen Wissensstandes zur hyperbaren Sauerstofftherapie bei der idiopathischen Femurkopfnekrose des Erwachsenen beauftragt. Die Auftragskonkretisierung erfolgte mit dem G-BA vorab auf Grundlage eines Auftragsentwurfs am 02.12.2005.

In die Bearbeitung des Projekts wurden externe Sachverständige eingebunden, die an der Erstellung des Berichtsplans, an der Informationsbeschaffung und -bewertung sowie an der Erstellung des Vorberichts beteiligt waren.

Der Berichtsplan in der Version vom 18.12.2006 wurde am 03.01.2007 im Internet veröffentlicht. Dazu konnten bis zum 31.01.2007 Stellungnahmen eingereicht werden. Es ging eine Stellungnahme ein, die aber zu keinerlei Änderung oder Ergänzung im Berichtsplan führte (siehe Abschnitt 4.6).

Bei dem vorliegenden Vorbericht handelt es sich um eine vorläufige Bewertung des IQWiG, zu der ebenfalls Stellungnahmen eingereicht werden können. Das Ende der Stellungnahmefrist wird auf den Internetseiten des Instituts unter www.iqwig.de bekannt gegeben. Stellungnahmen können von allen interessierten Personen, Institutionen und Gesellschaften, einschließlich Privatpersonen, Fachgesellschaften und Industrieunternehmen, abgegeben werden. Die Stellungnahmen müssen bestimmten formalen Anforderungen genügen, die ebenfalls auf den Internetseiten des Instituts in einem entsprechenden Leitfaden dargelegt sind. Gegebenenfalls wird eine wissenschaftliche Erörterung zur Klärung unklarer Aspekte der schriftlichen Stellungnahmen durchgeführt. Der Vorbericht wird zusätzlich einem externen Review unterzogen.

Im Anschluss an die wissenschaftliche Erörterung wird das IQWiG einen Abschlussbericht erstellen. Dieser Bericht wird an den G-BA übermittelt und 8 Wochen später im Internet veröffentlicht.

4 METHODEN

In den folgenden Kapiteln wird das geplante methodische Vorgehen beschrieben. Abschnitt 4.6 fasst die Änderungen im Vergleich zum Berichtsplan zusammen und begründet die Abweichungen.

4.1 Kriterien für den Einschluss von Studien in die Untersuchung

4.1.1 Population

Es sollten Studien mit erwachsenen Patienten (ab dem 18. Lebensjahr) mit idiopathischer Femurkopfnekrose eingeschlossen werden. Als Femurkopfnekrose wurde eine radiologisch nachweisbare und symptomatische ödematöse oder nekrotische Veränderung des Femurkopfes ohne erkennbare Ursache der Nekrose (z. B. äußere Verletzungen, systemischer Lupus erythematodes, Morbus Gaucher, familiäre Thrombophilie oder Hämoglobinopathie, Steroidtherapie) definiert. Risikomarker wie Alkohol- und Nikotinabusus, Hyperurikämie und Hyperlipidämie konnten jedoch vorhanden sein.

Sofern in einer Studie Patienten mit idiopathischer und Patienten mit anderen Formen der Femurkopfnekrose gemeinsam untersucht wurden, sollte diese Studie nur dann mitbetrachtet werden, wenn entweder die Ergebnisse für die Patienten mit idiopathischer Femurkopfnekrose separat dargestellt wurden oder wenn der Anteil der Patienten mit idiopathischer Femurkopfnekrose mindestens die Hälfte aller Fälle ausmachte und gleichzeitig kein Anhalt für Interaktion zwischen einem eventuellen Therapieeffekt und dem Pathomechanismus vorlag. Sofern die Patientenpopulation in einer Studie sowohl Kinder als auch Erwachsene beinhaltete, sollte diese Studie nur dann mitbetrachtet werden, wenn die Ergebnisse separat dargestellt wurden. Hinsichtlich der in den Studien untersuchten Patienten wurden keine weiteren Einschränkungen gemacht.

4.1.2 Intervention und Vergleichsbehandlung

Die zu prüfende Intervention stellte die zusätzlich zur konventionellen Therapie applizierte hyperbare Sauerstofftherapie, auch in verschiedenen Varianten, dar. Als hyperbare Sauerstofftherapie wurde hierbei das Atmen eines Luftgemisches mit über 21 %igem Sauerstoffanteil oder reinen Sauerstoffs bei einem Druck, der über dem normalen atmosphärischen Druck liegt, definiert. Hinsichtlich der in den Studien verwendeten Therapiegesamtdauer und -frequenz wurden keine Einschränkungen gemacht.

Als Vergleichsintervention wurde jegliche konventionelle Therapie der Femurkopfnekrose betrachtet. Da der Nutzen der hyperbaren Sauerstofftherapie als adjuvante Therapie untersucht werden sollte, musste die konventionelle Therapie in den Studiengruppen vergleichbar sein.

Ferner sollte auch der Vergleich verschiedener Varianten der hyperbaren Sauerstofftherapie, die zusätzlich zur konventionellen Therapie appliziert wurden, betrachtet werden.

4.1.3 Zielgrößen

Es wurden folgende Zielgrößen für die Untersuchung verwendet, die eine Beurteilung patientenrelevanter Therapieziele ermöglichen:

- Gelenkerhaltende und gelenkersetzende operative Eingriffe an der Hüfte
- Schmerzen
- Analgetikagebrauch
- Beweglichkeit im Hüftgelenk
- Krankenhausaufenthalte
- Unerwünschte Nebenwirkungen und Komplikationen der Therapie
- Gesundheitsbezogene Lebensqualität
- Einschränkungen bei den Aktivitäten des täglichen Lebens

Ergänzend wurde die folgende Zielgröße mitbetrachtet, auch wenn sie keine unmittelbare Patientenrelevanz besitzt:

- Schweregrad der Erkrankung im radiologischen oder kernspintomographischen Befund

4.1.4 Studientypen

Randomisierte klinische Studien (RCTs) liefern für die Bewertung des Nutzens einer medizinischen Intervention die zuverlässigsten Ergebnisse, weil sie, sofern methodisch adäquat und der jeweiligen Fragestellung angemessen durchgeführt, mit der geringsten Ergebnisunsicherheit behaftet sind.

Für alle unter 4.1.3 genannten Therapieziele und alle unter 4.1.2 genannten Interventionen ist eine Evaluation im Rahmen von randomisierten kontrollierten Studien möglich und praktisch durchführbar.

Um allerdings aufgrund der bislang verfügbaren, begrenzt erscheinenden Evidenzlage [37] keine wesentlichen Ergebnisse zu übersehen, konnten auch nicht randomisierte Interventionsstudien mit zeitlich paralleler Kontrolle in die Betrachtung einfließen (kontrollierte klinische Studien, CCTs).

4.1.5 Sonstige Studiencharakteristika

Zur Beurteilung des Nutzens der Therapie in Hinblick auf die Notwendigkeit operativer Eingriffe wurde eine Mindestbeobachtungszeit von 3 Monaten festgelegt.

Eine Beschränkung auf anderweitige Studiencharakteristika war nicht vorgesehen.

4.1.6 Ein-/Ausschlusskriterien

In die Nutzenbewertung sollten alle Studien einbezogen werden, die

- alle nachfolgenden Einschlusskriterien und
- keines der nachfolgenden Ausschlusskriterien erfüllten.

Einschlusskriterien	
E1	Patienten mit idiopathischer Femurkopfnekrose wie unter 4.1.1 definiert
E2	Intervention: hyperbare Sauerstofftherapie wie unter 4.1.2 definiert
E3	Vergleichsbehandlung wie unter 4.1.2 definiert
E4	Zielgrößen wie unter 4.1.3 definiert
E5	Kontrollierte Interventionsstudie (RCT und CCT)

Ausschlusskriterien	
A1	Tierexperimentelle Studien
A2	Mehrfachpublikationen ohne relevante Zusatzinformation
A3	Keine Volltextpublikation verfügbar ^a
A4	Studien mit einer Beobachtungsdauer von weniger als 3 Monaten
Als Volltextpublikation galt in diesem Zusammenhang auch die nicht vertrauliche Weitergabe eines Studienberichts an das Institut oder die nicht vertrauliche Bereitstellung eines Berichts über die Studien, der den Kriterien des CONSORT-Statements [38] genügte und eine Bewertung der Studie ermöglichte.	

4.2 Informationsbeschaffung

Ziel der Informationsbeschaffung war es, publizierte und nicht publizierte Studien zu identifizieren, die zur hyperbaren Sauerstofftherapie bei der Femurkopfnekrose des Erwachsenen wesentliche Informationen liefern.

4.2.1 Literaturrecherche

Die Suche nach relevanter Literatur wurde am 29.09.2006 in den folgenden bibliografischen Datenbanken durchgeführt:

- Ovid: MEDLINE In-Process & Other Non-Indexed Citations „1966 to Present“
- Ovid: EMBASE „1980 to 2006“
- Ovid: BIOSIS „1987 to 2006“
- Ovid: CINAHL „1982 to 2006“
- Wiley InterScience: The Cochrane Library: The Cochrane Central Register of Controlled Trials (Clinical Trials) Issue 3, 2006
- The Database of Randomised Controlled Trials in Hyperbaric Medicine (DORCTIHM), Zugriff am 22.09.2006

Die exakten Recherchestrategien sind in Anhang A.1 hinterlegt. Sie wurden für jede einzelne Datenbank modifiziert, um den spezifischen Unterschieden der Literaturdatenbanken insbesondere hinsichtlich der Verwendung von Schlagwörtern gerecht zu werden.

Für die Suche nach relevanten Primärpublikationen in der DORCTIHM wurde der Begriff „femoral head“ verwendet.

Da die Suche auch nicht randomisierte Studien identifizieren sollte, wurden keine Einschränkungen bezüglich des Studiendesigns in die Strategie aufgenommen.

Die Suche nach relevanten Sekundärpublikationen (systematische Übersichten und HTA-Berichte) wurde am 29.09.2006 in den folgenden bibliografischen Datenbanken der von Wiley InterScience angebotenen Cochrane Library durchgeführt.

- The Cochrane Database of Systematic Reviews (Cochrane Reviews)
- Database of Abstracts of Reviews of Effects (DARE)
- Health Technology Assessment Database (HTA)

Die Suchen in den bibliografischen Datenbanken (MEDLINE, EMBASE, BIOSIS, CINAHL und Cochrane) wurden im Rahmen einer Nachrecherche am 27.02.2007 aktualisiert. Von allen Treffern wurden lediglich diejenigen, die nicht in der Primärrecherche bereits identifiziert worden waren, näher geprüft. Die Treffer der Nachrecherche, die bereits in der Primärrecherche enthalten waren, wurden als Duplikate behandelt.

Die Suche nach relevanten Sekundärpublikationen wurde zusätzlich in den Literaturverzeichnissen und öffentlich zugänglichen Datenbanken für systematische Übersichten und HTA-Berichten von entsprechenden internationalen Anbietern durchgeführt. Eine Liste der Anbieter befindet sich in Anhang A.2.

Des Weiteren wurde die Suche nach relevanten Primärstudien und Sekundärpublikationen um das Literaturverzeichnis des Berichts des Arbeitsausschusses „Hyperbare Sauerstofftherapie“ vom 11.04.2000 (verfügbar unter: <http://www.kbv.de/hta/2734.html>) ergänzt.

Die zu dem dem vorliegenden Thema zugrunde liegenden Beratungsantrag beim G-BA eingegangenen Stellungnahmen wurden hinsichtlich relevanter Studien durchsucht.

4.2.2 Studienregister

Zur Identifizierung nicht publizierter Studien erfolgte eine Suche in Studienregistern. Die folgende Liste umfasst die Studienregister, die mit den Treffwörtern „hyperbaric“ und „oxygen“ durchsucht wurden.

- Center Watch Clinical Trials Listing Service [<http://www.centerwatch.com/>]
- Clinical Study Results [<http://www.clinicalstudyresults.org/>]
- Clinical Trials [<http://www.clinicaltrials.gov/>]
- Computer Retrieval of Information on Scientific Projects (CRISP) [<http://crisp.cit.nih.gov>]
- Current Controlled Trials [<http://www.controlled-trials.com/>]
- European Clinical Trials Database [<http://www.eudract.emea.eu.int/>]
- National Cancer Institute Clinical Trials [http://www.cancer.gov/clinical_trials/]
- National Research Register [<http://www.update-software.com/national/search.htm>]
- PsiTri von Stakes [<http://psitri.stakes.fi/>]
- Research Findings Register – Department of Health [<http://www.refer.nhs.uk/>]
- The Trial Bank Project [<http://rctbank.uscf.edu/>]
- Trials Central [<http://www.trialscentral.org/>]

4.2.3 Anfrage an Autoren, Fachgesellschaften und Zertifizierungsbehörden

Internationale Fachgesellschaften der hyperbaren Sauerstofftherapie wurden kontaktiert und um Informationen zu relevanten Studien gebeten. Im Einzelnen wurden im September 2006 angeschrieben:

- ACHOBEL (Advisory Committee for Hyperbaric Oxygen in Belgium)
- AMHS (Asociación Mexicana de Medicina Hiperbárica y Subacuática)
- ANTEI (National Association of Hyperbaric Technicians)
- BHA (British Hyperbaric Association)
- BNA (Baromedical Nurses Association)
- BVOOG-SBMHS (Société Belge de Médecine Hyperbare et Subaquatique)
- CCCMH (Coordinating Committee of Hyperbaric Medical Centres)
- COST (Oxynet)
- DAN (Divers Alert Network)
- EBAss (European Baromedical Association for Nurses, Operators and Technicians)
- EDTC (The European Diving Technology Committee)
- EUBS (European Underwater and Baromedical Society)
- GTÜM (Gesellschaft für Tauch- und Überdruckmedizin)
- HTNA (Hyperbaric Technicians and Nurses Association)
- JSHM (Japanese Society for Hyperbaric Medicine)
- MEDSUBHYP (Société de Physiologie et de Médecine Subaquatique et Hyperbare de Langue Française)
- MMS (Marine Medical Society)
- NBDHMT (National Board of Diving and Hyperbaric Medical Technology)
- ÖGTH (Österreichische Gesellschaft für Tauch- und Hyperbarmedizin)
- SAUHMA (Southern African Underwater and Hyperbaric Medical Association)

- SIMSI (Società Italiana de Medicine Subacquea ed Iperbarica)
- SPUMS (South Pacific Underwater Medicine Society)
- SUHMS (Swiss Underwater and Hyperbaric Medical Society)
- UHMS (Undersea and Hyperbaric Medical Society)

Des Weiteren wurden Zertifizierungsbehörden angeschrieben, um zusätzliche Informationen zu erhalten. Hierbei wurden im Januar 2007 folgende Stellen kontaktiert:

- TÜV (Technischer Überwachungsverein): TÜV Rheinland, TÜV Nord, TÜV Hessen, TÜV Österreich, TÜV Thüringen
- MedCert (Zertifizierungs- und Prüfungsgesellschaft für die Medizin GmbH)

4.2.4 Anfrage an Hersteller

Die folgenden Hersteller hyperbarer Druckkammern wurden angeschrieben und um Informationen zu relevanten Studien gebeten:

- Dräger Safety AG & Co. KGaA (Lübeck)
- Haux-Life-Support GmbH Germany (Karlsbad-Ittersbach)
- Hytech BV (Raamdonksveer, NL)
- Khrunichev Space Center, Medical Equipment Division (Moskau, RUS)

Ferner wurde der Bundesverband Medizintechnologie (BVMed) als Dachverband der deutschen Medizinproduktehersteller angeschrieben.

4.2.5 Identifizierung relevanter Studien

Die durch die Suche identifizierten Zitate wurden anhand ihres Titels und, sofern vorhanden, Abstracts von 2 Reviewern unabhängig voneinander hinsichtlich ihrer Relevanz bewertet. Publikationen, die mindestens einer von beiden Reviewern als potenziell relevant erachtete, wurden als Volltexte beschafft.

Die Überprüfung der Volltexte auf Relevanz erfolgte wiederum durch 2 Reviewer unabhängig voneinander. Als relevant wurden nach diesem Schritt folgende Studien bezeichnet:

- Studien, die von beiden Reviewern als relevant erachtet wurden
- Studien, die zunächst nur von einem der beiden Reviewer, aber nach anschließender Diskussion von beiden Reviewern als relevant erachtet wurden

Die Literaturverzeichnisse relevanter Sekundärpublikationen wurden nach weiteren Primärpublikationen durchsucht. Die Volltexte der aus den Übersichtsarbeiten identifizierten Publikationen wurden von 2 Reviewern, wie oben beschrieben, bezüglich ihrer Relevanz bewertet.

4.2.6 Suche nach zusätzlichen Informationen zu relevanten Studien

Anfragen bei Studienautoren erfolgten nicht, da sich hierzu keine Notwendigkeit ergab.

4.2.7 Informationen aus der Anhörung zum Vorbericht

Im Anschluss an die Veröffentlichung des Vorberichts erfolgt eine schriftliche Anhörung mittels schriftlicher Stellungnahmen, die sich u. a. auch auf die Vollständigkeit der Informationsbeschaffung beziehen können. Relevante Informationen aus dieser Anhörung können in die Nutzenbewertung einfließen.

4.3 Informationsbewertung

Die Dokumentation der Studiencharakteristika und -ergebnisse sowie deren Bewertung sollten anhand von standardisierten Dokumentationsbögen erfolgen.

Für die Bewertung waren 3 Schritte vorgesehen:

- Extraktion der Daten
- Bewertung der Datenkonsistenz innerhalb der Publikation und zwischen den Informationsquellen (z. B. mehrere Publikationen zu einer Studie und Angaben in Zulassungsdokumenten)
- Bewertung der Studien- und Publikationsqualität

Datenextraktion

Die Extraktion der Daten publizierter Studien sollte anhand von standardisierten Datenextraktionsbögen vorgenommen werden. Ein Reviewer sollte die Datenextraktion unter Verwendung des Extraktionsbogens durchführen. Ein zweiter Reviewer sollte die Extraktion überprüfen. Etwaige Diskrepanzen in der Bewertung sollten durch Diskussion zwischen den Reviewern aufgelöst werden.

Eine systematische Extraktion der Angaben zu folgenden Aspekten der Studienqualität war geplant:

- Randomisierungsprozess und Verdeckung der Gruppenzuweisung (allocation concealment)
- Verblindung
- Fallzahlplanung
- Definition und Umsetzung der Intention-to-Treat (ITT)-Analyse
- Beschreibung der Studienabbrecher

Bewertung der Studien- und Publikationsqualität

Abschließend sollte unter Berücksichtigung der oben genannten Aspekte die Bewertung der Studien- und Publikationsqualität durchgeführt werden. Mögliche Ausprägungen waren:

- keine erkennbaren Mängel
- leichte Mängel
- grobe Mängel
- unklar

Die Ausprägungen wurden vorab wie folgt definiert: „leichte Mängel“ liegen dann vor, wenn davon ausgegangen wird, dass deren Behebung die Ergebnisse und damit die Gesamtaussage der Studie nicht wesentlich beeinflussen wird. Bei „grobe Mängel“ ist die Gesamtaussage der Studie in Frage zu stellen, da eine Behebung der Mängel möglicherweise zu anderen Schlussfolgerungen führen würde.

Da die Bewertung der Studienqualität unmittelbar durch die Qualität und Konsistenz der zur Verfügung stehenden Informationen beeinflusst wird, ist die Angabe „grobe Mängel“ nicht zwangsläufig eine Beschreibung der Qualität der Studie selber, sondern ggf. auch durch die Qualität der Publikation bedingt. Diese Qualitätsklassifizierung sollte gegebenenfalls einer Sensitivitätsanalyse im Rahmen einer Meta-Analyse dienen.

4.4 Informationssynthese und -analyse

4.4.1 Charakterisierung der Studien

Soweit möglich sollten für alle eingeschlossenen Studien wichtige Charakteristika erfasst und dargestellt werden. Dies bezog sich auf Patientencharakteristika (Alter, Geschlecht), auf die Art und Dauer der hyperbaren Sauerstofftherapie, die Art der Vergleichstherapie und die Definition und Erfassung der Zielgrößen.

Die Studienpopulationen in den einzelnen Studien sowie die Behandlungsgruppen innerhalb der einzelnen Studien sollten deskriptiv verglichen werden. Unterschiede bezüglich der Studienpopulationen oder Behandlungsgruppen sollten im Bericht beschrieben werden.

4.4.2 Gegenüberstellung der Ergebnisse der Einzelstudien

Die Informationen sollten einer Informationssynthese und -analyse, wenn möglich unter Zuhilfenahme der unten beschriebenen Werkzeuge, unterzogen werden. Eine abschließende zusammenfassende Bewertung der Informationen sollte darüber hinaus in jedem Fall erfolgen.

Sofern die Studienlage es inhaltlich und methodisch sinnvoll erscheinen ließ, war eine quantitative Zusammenfassung der Einzelergebnisse im Sinne einer Meta-Analyse gemäß den Methoden des Instituts geplant.

4.4.3 Sensitivitätsanalyse

Sensitivitätsanalysen waren insbesondere geplant für

- die biometrische Qualitätsbewertung anhand der in Abschnitt 4.3 vorgegebenen ordinalen Einteilung,
- die in den Publikationen beschriebenen Per-Protokoll-Auswertungen (versus ITT-Auswertungen), sofern möglich, und
- ein (statistisches) Modell mit festen Effekten (versus ein Modell mit zufälligen Effekten), falls eine Meta-Analyse vorgenommen wird.

4.4.4 Subgruppenanalyse

Subgruppenanalysen waren – soweit durchführbar – für die folgenden Merkmale vorgesehen:

- Schweregrad (z. B. gemäß Ficat-Stadium bei Studienbeginn)
- Therapiegesamtdauer und -frequenz
- Geschlecht
- Alter
- Begleiterkrankungen
- Ätiologie der Erkrankung (mit versus ohne Vorliegen alkoholtoxischer Risikofaktoren)

Falls bei einer durchgeführten Meta-Analyse eine bedeutsame Heterogenität beobachtet worden wäre, wäre eine Subgruppenanalyse für möglicherweise die Heterogenität erzeugende Merkmale sinnvoll gewesen.

4.5 Stellungnahmen zum Berichtsplan

Es ging 1 Stellungnahme der Deutschen Gesellschaft für Orthopädie und Orthopädische Chirurgie (DGOOC) ein (siehe Anhang D). Hierin wurde argumentiert, dass das Stadium I der Hüftkopfnekrose (nach ARCO) spontan rückbildungsfähig sei. Wenn eine klinische Studie Patienten allein dieses Stadiums untersuche, könnten daher Spontanheilungen und echte Therapieerfolge verwechselt werden, so dass der fälschliche Eindruck entstünde, die Therapie sei effektiv. Daher schlug die DGOOC vor, Studien nur zu höhergradigen Stadien der Hüftkopfnekrose als berichtsrelevant zu erachten.

Das Argument der DGOOC, dass eine Therapie in einer Studie scheinbar besser aussieht, wenn in der Studie spontan selbstheilende Verläufe eingeschlossen wurden, gilt aber nur für Fallserien. Da die Berichtsmethodik allein die Betrachtung kontrollierter (möglichst randomisierter) Studien vorsah, ist dieser Effekt vernachlässigbar, denn die selbstheilenden Verläufe würden sich ja in gleichartiger Weise auf die Therapie- und die Vergleichsgruppe verteilen. Darüber hinaus sah die Berichtsmethodik Sensitivitätsanalysen zum Vergleich der verschiedenen Stadien vor. Aus diesen Gründen bedingte die Stellungnahme der DGOOC trotz ihrer Plausibilität keine Notwendigkeit einer Änderung oder Ergänzung der Berichtsmethodik.

4.6 Änderungen im Vergleich zum Berichtsplan

Im Lauf der Bearbeitung des Projekts zeigte sich, dass die Zahl der Literaturdatenbanktreffer und der potenziell relevanten Studien relativ gering war, so dass der Vorgang der Literatursauswahl noch transparenter dargestellt werden konnte. Hierzu wurden zusätzlich zur geplanten Methodik für alle Treffer aus den Literaturdatenbanken (Titel, ggf. mit Abstract) die Gründe dokumentiert, aus denen ein Treffer sicher nicht berichtsrelevant war. Diese Bewertung wurde durch 1 Person vorgenommen. Eine Liste der im Titel-/Abstractscreening ausgeschlossenen Studien mit den entsprechenden Ausschlussgründen befindet sich in Anhang B.2.

Die Beschränkung auf eine Mindestbeobachtungszeit von 3 Monaten, wie unter 4.1.5 beschrieben, wurde im Berichtsplan nicht eindeutig als Ein- oder Ausschlusskriterium definiert. Aus diesem Grund wurde das Ausschlusskriterium A4 hinzugefügt: „Studien mit einer Beobachtungsdauer von weniger als 3 Monaten.“

Ansonsten ergaben sich keine Änderungen oder weitere Ergänzungen des Vorgehens bei der Nutzenbewertung im Vergleich zu der im Berichtsplan dargestellten Methodik.

5 ERGEBNISSE

5.1 Ergebnisse der Informationsbeschaffung

5.1.1 Ergebnis der Literaturrecherche

Nach Ausschluss von 497 Duplikaten ergaben sich aus den Literaturrecherchen insgesamt 491 Treffer (Abb. 1). Von diesen wurden 427 Zitate von beiden Reviewern übereinstimmend bereits aufgrund des Abstracts bzw. Titels als nicht relevant eingestuft. Der Ausschlussgrund war bei diesem Schritt in den allermeisten Fällen thematische Irrelevanz, d. h. es wurde in den zitierten Artikeln das Thema „Hyperbare Sauerstofftherapie bei der idiopathischen Femurkopfnekrose bei Erwachsenen“ nicht behandelt (Anhang B.2).

Aus der bibliografischen Literaturrecherche verblieben damit 57 potenziell relevante Publikationen, die im Volltext gesichtet wurden. Aus den 7 zuvor identifizierten systematischen Übersichtsarbeiten (Anhang C), deren Literaturverzeichnisse nach weiteren Primärpublikationen durchsucht wurden, ergaben sich Hinweise auf weitere 3 primär nicht gefundene Publikationen. Damit wurden insgesamt 60 Publikationen zu potenziell relevanten Studien im Volltext bewertet. Von diesen wurden 59 aufgrund fehlender Relevanz sicher ausgeschlossen. Die Zitate der 59 im Volltext gesichteten nicht relevanten Publikationen finden sich mit der Angabe des jeweiligen Ausschlussgrundes in Anhang B.1.

Nur 1 Publikation wurde von beiden Reviewern übereinstimmend als potenziell relevant bewertet, jedoch aus den in 5.1.6 dargestellten Gründen nicht eingeschlossen.

Zusätzlich zu der Recherche in bibliografischen Datenbanken wurden Recherchen in Studienregistern durchgeführt sowie bei Herstellern und Fachgesellschaften angefragt (Abschnitte 5.1.2 bis 5.1.4). Mit diesen Recherchen wurden keine weiteren abgeschlossenen Studien identifiziert.

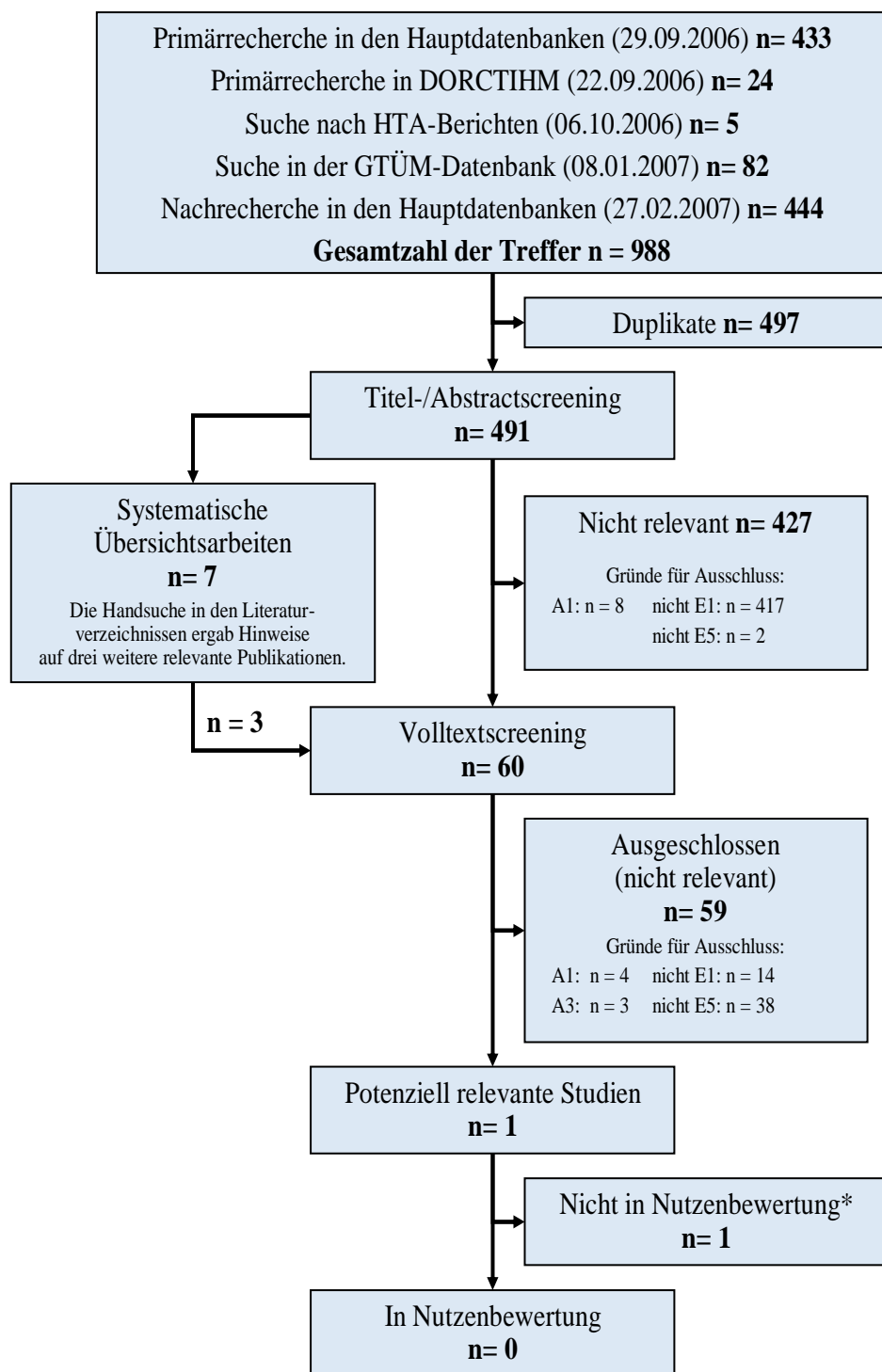


Abbildung 1: Bibliografische Literaturrecherche und Literaturscreening, endgültiger Studienpool für die Nutzenbewertung. Die Datenbanken MEDLINE, EMBASE, CINAHL, BIOSIS und Cochrane sind als „Hauptdatenbanken“ zusammengefasst dargestellt.

* Daten dieser Studie wegen schwerer methodischer Mängel nicht interpretierbar.

5.1.2 Studienregister

Es konnten keine weiteren Studien identifiziert werden.

5.1.3 Anfrage an Autoren, Fachgesellschaften und Zertifizierungsbehörden

Die Anfragen bei den internationalen Fachgesellschaften blieben entweder unbeantwortet oder lieferten keine oder keine relevanten zusätzlichen Informationen. Die GTÜM (Gesellschaft für Tauch- und Überdruckmedizin) übersandte eine Literaturdatenbank auf CD-ROM, die am 08.01.2007 auf potenziell relevante Treffer, allerdings ohne Erfolg, durchsucht wurde.

Auf der Oxynet-Internetseite wurde ein relevantes Studienprotokoll gefunden. Die Anfrage bei dem dort aufgeführten Studienleiter blieb jedoch unbeantwortet. Bei dem identifizierten Studienprotokoll handelt es sich um die Beschreibung einer europäischen, multizentrischen, randomisierten, open-label Phase-III-Studie, die die Effektivität und Sicherheit der hyperbaren Sauerstofftherapie bei der Behandlung von Patienten mit Femurkopfnekrose evaluieren soll [39]. Eine zusätzliche Nachfrage zum Status der Studie wurde am 16.11.2006 per E-Mail an den Vorsitzenden von ACHOBEL gestellt, der als Hauptuntersucher eines der teilnehmenden Zentren genannt wurde. Seiner Antwort vom 18.11.2006 konnte entnommen werden, dass die Rekrutierung von Patienten in die Studie noch nicht begonnen hat.

Auch die Anfragen bei Zertifizierungsbehörden und Autoren blieben entweder unbeantwortet oder lieferten keine oder keine relevanten zusätzlichen Informationen.

5.1.4 Anfrage an Hersteller

Bis zum 17.04.2007 lagen keine Antworten auf die Anfragen bei Herstellern vor.

5.1.5 Resultierender Studienpool

Aus den Literatursuchen ergab sich lediglich 1 potenziell relevante Studie. Bei dieser Studie handelte es sich um eine nicht randomisierte kontrollierte Studie. Randomisierte kontrollierte Studien wurden nicht gefunden.

Die einzige potenziell relevante Studie konnte jedoch in die eigentliche Nutzenbewertung des Berichts nicht miteinbezogen werden, da schwerwiegende Mängel in der Studien- und Berichtsqualität vorlagen, wie im Folgenden erläutert wird.

Tabelle 3: Liste der identifizierten Studien

Studie	Zugeordnete Volltextpublikation	Ref.	In Bewertung eingeschlossen
Mowschowitsch 1986	Mowschowitsch IA, Woskresenskij GL, Zipis AE, Kaganskij MA, Markow JA. Die Komplexbehandlung der aseptischen Nekrose des Schenkelkopfes. Beitr Orthop Traumatol 1986; 33(1): 17-22.	[40]	Nein

5.1.6 Bewertung der Mowschowitsch-Studie

In der Publikation zur Mowschowitsch-Studie wird über 44 Patienten berichtet, die an einer aseptischen Femurkopfnekrose litten. Es ist nicht klar, inwieweit die Patienten eine konsekutive Gruppe oder eine spezielle Auswahl darstellen. Bei 37 Patienten war die Erkrankung bereits fortgeschritten und der Hüftkopf eingebrochen. Es werden 2 Gruppen von je 22 Patienten verglichen. Hierbei ist zu beachten, dass bei 5 Patienten beide Hüftgelenke operiert wurden. Eine alleinige intertrochantere Osteotomie erfolgte bei 22 Patienten (23 Hüftgelenke), während bei den 22 Patienten (26 Hüftgelenke) der zweiten Gruppe zusätzlich zur Operation eine hyperbare Sauerstofftherapie erfolgte. Diese bestand aus je 10 prä- und postoperativen einstündigen Sitzungen mit 2 ATA Druck.

Methodisch scheint es sich bei der Mowschowitsch-Studie um eine retrospektive Vergleichsstudie zu handeln, bei der die beiden Gruppen zeitlich parallel behandelt wurden. Aus der gruppenspezifischen Länge der Nachuntersuchungsintervalle lässt sich jedoch erkennen, dass die hyperbare Sauerstofftherapie offenbar im Verlauf der Jahre 1976 bis 1983 zunehmend häufiger eingesetzt wurde. Dennoch handelt es sich eher um eine zeitlich parallele und weniger um eine historische Kontrollgruppe.

Es fehlen jegliche Aussagen dazu, nach welchen Kriterien entschieden wurde, welcher Patient eine hyperbare Sauerstofftherapie erhielt (oder nicht). Auch klinisch lässt sich anhand der Publikation nicht feststellen, ob die beiden Gruppen vor Behandlungsbeginn einander ähnlich waren. Es fehlen hierzu sämtliche vergleichenden Angaben, speziell zum radiologischen Erkrankungsstadium, zur Symptomschwere, Ätiologie, zu Risikofaktoren, dem operativen Vorgehen und zu Alter und Geschlecht.

Da 1 Patient offenbar nicht nachuntersucht werden konnte, erfolgte die Auswertung auf der Basis von 43 Patienten (insgesamt 48 Hüftgelenke). Die Analyse der bilateralen Fälle verletzt das Prinzip der statistischen Unabhängigkeit der Untersuchungseinheiten untereinander. Die Ergebnisse werden als Häufigkeitstabellen dargestellt. Keines der klinischen Zielkriterien wird aber in irgendeiner Weise definiert. So werden Schmerzen und das Bewegungsausmaß

grob erfasst („verbessert, unverändert, verringert“), es ist aber unklar, ob diese Einschätzung vom Arzt oder vom Patienten vorgenommen wurde. Ferner wurde das Benutzen eines Stockes als Gehhilfe erfasst, wobei allerdings die Gruppengrößen hierbei (22 vs. 26 Patienten in Kontroll- und Interventionsgruppe) nicht mit den übrigen Angaben zu den Gruppengrößen (22 vs. 22 Patienten) übereinstimmen. Da in die Auswertung allerdings 48 Gelenke einbezogen wurden, deuten die Angaben darauf hin, dass die Autoren die Angaben zu Patienten und Gelenken durcheinandergebracht haben. Des Weiteren wurden diese Zielkriterien kurze Zeit nach der Operation erhoben. Das klinische Zielkriterium „Spätresultate“ wurde auch nur grob erfasst („gut“, „genügend“ und „schlecht“); es bleibt auch hier unklar, wer die Einschätzung vorgenommen hatte.

Aufgrund der oben beschriebenen schweren methodischen und inhaltlichen Mängel, z. B. der fehlenden Information zu den Gruppenunterschieden, kann die Studie keine Berücksichtigung im Rahmen der Nutzenbewertung finden.

5.2 Charakteristika der in die Bewertung eingeflossenen Studien

Es wurde keine Studie in die Bewertung eingeschlossen.

5.3 Ergebnisse zu Therapiezielen

Zu keinem der Therapieziele konnten gemäß der Berichtsmethodik hinreichend valide Angaben gefunden werden.

5.4 Zusammenfassung

Es wurde nur eine einzige potenziell relevante nicht randomisierte Studie mit insgesamt 44 Patienten zur hyperbaren Sauerstofftherapie bei idiopathischer Femurkopfnekrose des Erwachsenen gefunden. Da diese Studie aufgrund schwerer methodischer und inhaltlicher Mängel aus der Bewertung ausgeschlossen werden musste, liegen keine Ergebnisse vor.

6 DISKUSSION

Das völlige Fehlen hinreichend valider klinischer Studien für die vorliegende Fragestellung stellt das Hauptergebnis des vorliegenden Berichts dar. Aufgrund dieses Mangels an Primärevidenz ist es unmöglich, zum Patienten-relevanten Nutzen einer hyperbaren Sauerstofftherapie bei der idiopathischen Femurkopfnekrose eine verlässliche Aussage zu treffen.

Das Fehlen randomisierter Studien lässt sich in diesem Fall weder durch eine geringe Prävalenz der Erkrankung noch durch organisatorische Probleme der klinischen Forschung begründen. Die idiopathische Femurkopfnekrose des Erwachsenen ist eine relativ häufige Erkrankung, deren Behandlung nicht notfallmäßig erfolgt, so dass es kaum praktische Probleme bei der Durchführung einer kontrollierten klinischen Studie geben dürfte. Die Patienten sind üblicherweise einwilligungsfähig, so dass auch dies theoretisch keine Probleme bedingt. Daher ist nicht verständlich, warum überhaupt keine aussagekräftigen Studien zum Thema vorliegen.

Eine weitere mögliche Begründung für das Fehlen hochwertiger klinischer Studien könnte darin bestehen, dass die Effekte der hyperbaren Sauerstofftherapie bei idiopathischer Femurkopfnekrose so groß sind, dass sich aus ethischen Gründen keine Studien rechtfertigen lassen, in denen Patienten der Kontrollgruppe keine solche Therapie erhalten. Da jedoch die Therapie bereits seit über 20 Jahren erprobt wird und die vorliegenden Daten keine solchen dramatischen Effekte erwarten lassen, erscheint auch dieses Argument nicht stichhaltig. Daher wäre es unangebracht, auch nichtparallel vergleichende Studien oder gar Fallserien in die Bewertung miteinzubeziehen [41-43].

Die Studie von Mowschowitsch et al [40] erlaubt keine Beurteilung der Therapieeffektivität. In diesem Zusammenhang kann daher im Folgenden auch noch kurz auf die 2 vergleichenden klinischen Studien eingegangen werden, die aufgrund einer Nichtparallelität von Interventions- und Kontrollgruppe nicht in die Bewertung eingingen (Tabelle 4).

Die Studie von Iwata an insgesamt 19 Patienten lässt sich eindeutig als historisch-kontrolliertes Design einordnen [44], da zwischen der Interventions- und der Kontrollgruppe ein großer Unterschied in der mittleren Nachuntersuchungszeit besteht: 2 (SD 0,6) versus 3,9 (SD 0,7) Jahre (eigene Berechnung). Aus diesem Grund sind auch die Ergebnisse und die Schlussfolgerung der Studie („the combined use of HBO after operation is effective“) nicht interpretierbar. Überraschend ist jedoch, dass beide Gruppen in ihrem Funktionsscore präoperativ aber auch zum Zeitpunkt der Nachuntersuchung im Gruppenvergleich nahezu gleiche Werte aufweisen (eigene Berechnung), was primär gegen eine Wirksamkeit der hyperbaren Sauerstofftherapie spricht.

In ähnlicher Weise können auch die positiven Ergebnisse der israelischen Studie von Reis 2003 [45] als nicht hinreichend valide betrachtet werden, da hier als Kontrollgruppe lediglich die Ergebnisse einer anderen Studie aus einem anderen Land (Belgien) und einem anderen Zeitraum (1999) herangezogen wurden [46]. Um die beiden Kollektive vergleichen zu können, verwendete Reis das folgende radiologische Einschlusskriterium, das auch in der belgischen Studie geprüft wurde: Ausmaß der subchondralen Signalminderung in der T2-gewichteten Kernspintomographie größer oder gleich 4,0 mm. Auch analysieren beide Studien ihre Patienten über eine gleich lange Nachbeobachtungszeit von etwa 2 Jahren. Trotz dieser Versuche, vergleichbare Rahmenbedingungen zu definieren, erscheint der Vergleich zwischen beiden Kollektiven zu störanfällig, so dass der große Unterschied in der Rate der unauffälligen radiologischen Befunde nicht als valide beurteilt werden kann.

Tabelle 4: Liste der nicht in die Bewertung eingeschlossenen vergleichenden klinischen Studien mit nichtparalleler Vergleichsgruppe

Studie	Zugeordnete Volltextpublikation	Art der Kontrollgruppe
Iwata 1993 [44]	Iwata H, Torii S, Hasegawa Y, Itoh H, Mizuno M, Genda E et al. Indications and results of vascularized pedicle iliac bone graft in avascular necrosis of the femoral head. Clin Orthop Relat Res 1993;(295): 281-288.	zeitlich nichtparallele historische Kontrollen
Reis 2003 [45]	Reis ND, Schwartz O, Militianu D, Ramon Y, Levin D, Norman D et al. Hyperbaric oxygen therapy as a treatment for stage-I avascular necrosis of the femoral head. J Bone Joint Surg Br 2003; 85(3): 371-375.	Literaturkontrollen

Neben diesen Studien mit Kontrollgruppen existiert eine Reihe von Fallserien (Tabelle 5) und Fallberichten (Tabelle 6), wobei darin aber auch zum Teil nicht idiopathische Femurkopfnekrosen mitbetrachtet wurden. Insgesamt liegt die Anzahl der so berichteten Patienten aber noch deutlich unter 100. Die größte Fallserie von Iapicca [47] beschreibt eine Erfolgsrate von 93 % bzw. 67 % im Stadium Ficat I bzw. II, so dass die Autoren die hyperbare Oxygenation primär nur für das Stadium I empfehlen. Zwar beschreibt auch die Mehrzahl der weiteren Fallserien und -berichte Vorteile der hyperbaren Sauerstofftherapie, das vollständige Fehlen einer Vergleichsgruppe macht jedoch einen Wirksamkeitsnachweis für diese Intervention aufgrund dieser Daten schwer möglich.

Tabelle 5: Fallserien

Studie	Zugeordnete Volltextpublikation	Fallzahl
Castellano Gutiérrez 1988/ 1996 [48,49]	Castellano Gutierréz R, Morales CS, Gálvez Alvarez C, Rodriguez González W. [Treatment of aseptic necrosis of the head of the femur with hyperbaric oxygenation: Preliminary report]. Rev Cubana Med 1988; 27(8): 64-69. Morales S, Junco R, Galves MC, Rodriguez W, Castellanos R. Use of HBO in the treatment of aseptic necrosis of the femoral head on adult people and in Legg-Calve-Perthes disease. Marroni A, Oriani G, Wattel F (Hrsg) (Ed). 22nd Annual Meeting of the EUBS, 12th International Congress on Hyperbaric Medicine, 3rd Consensus Conference of the ECHM, Milano 4.-8. September 1996; Bologna: Grafica Victoria; 1996, S. 23.	n = 7
Conti 1970 [50]	Conti V, Tassy J, Leonardelli M, Ohresser P. [Limits to hyperbaric oxygenation in the treatment of aseptic osteonecrosis of the femur head]. Maroc Med 1970; 50(536): 389.	n = 5
Cotto-Cumba 1992 [51]	Cotto-Cumba C, Myers RAM. Avascular necrosis of the hip treated with hyperbaric oxygen. Undersea Biomed Res 1992; 19(Suppl): 99.	n = 3
Curry 1992 [52]	Curry KM, Bartow WR, Moses S, Montalbano F, Titus J. Idiopathic aseptic necrosis of the femoral head, treatment with hyperbaric oxygen. Undersea Biomed Res 1992; 19(Suppl): 83.	n = 4
Freier 1996 [53,54]	Freier J, Sauer J, Ferlemann HJ, Maronna U, Scholl A, Strohm G. First results in the treatment of idiopathic femoral head necrosis using the hyperbaric oxygen therapy. Marroni A, Oriani G, Wattel F (Hrsg) (Ed). Proceedings of the 12th International Congress on Hyperbaric Medicine: International joint meeting, Milano, Italy, 4-8, September 1996; Flagstaff, AZ: Best Publications Company; 1998, S. 17-18. Freier J, Strohm G, Sauer J, Maronna U. Hyperbare oxygenation as a treatment for adults with femur head-necrosis [unveröffentlicht].	n = 17
Iapicca 1996 ^a [47]	Iapicca M, Longoni C. Necrosis of the femoral head and HBO: Indications, posology and results. Marroni A, Oriani G, Wattel F (Hrsg) (Ed). Proceedings of the 12th International Congress on Hyperbaric Medicine: International joint meeting, Milano, Italy, 4-8, September 1996; Flagstaff, AZ: Best Publications Company; 1996, S. 19-21.	n = 36
Kawashima 2004 [55]	Kawashima M, Tamura H, Nagayoshi I, Takao K, Yoshida K, Yamaguchi T. Hyperbaric oxygen therapy in orthopedic conditions. Undersea Hyperb Med 2004; 31(1): 155-162.	unklar ^b

Tabelle 5 (Fortsetzung): Fallserien

Studie	Zugeordnete Volltextpublikation	Fallzahl
Turati 1990/ 1991 ^a [56,57]	Turati A, Japicca M, Ventura A, Longoni C, Pani U. Necrosis of the femoral head and OHP: A therapeutical approach. Undersea Biomed Res 1990; 17(Suppl): 172. Turati A, Japicca M, Ventura A. [Necrosis of the femoral head and HBO: a therapeutical approach]. Minerva Ortopedica e Traumatologica 1991; 42(6): 283-287.	n = 12
<p>a: Es ist anzunehmen, dass die von Turati analysierten Patienten auch in der Arbeit von Iapicca enthalten sind</p> <p>b: Im Rahmen einer großen Kohortenstudie (n= 4035 Patienten) wird die Femurkopfnekrose nicht gesondert dargestellt. Es ist unklar, ob Patienten mit Femurkopfnekrose unter „Sonstiges“ subsumiert wurden.</p>		

Gerade das frühe Stadium der Hüftkopfnekrose ist, wie einleitend dargestellt, im günstigsten Falle vollständig reversibel. Ein Verschwinden von Symptomen und/oder radiologischen Zeichen der Femurkopfnekrose stellt daher bei geeigneter Patientenselektion – mit oder ohne hyperbare Sauerstofftherapie – prinzipiell keinen ungewöhnlichen Verlauf dar. Aus diesem Grunde könnten die in den Fallserien beobachteten Erfolge bei geeigneter Selektion der Patienten und adäquater Begleittherapie auch ohne hyperbare Sauerstofftherapie erzielt worden sein. Ein dramatischer Effekt, also das Aufhalten oder Umkehren eines quasideterministischen Verlaufes der Erkrankung, kann hier daher sicherlich nicht angenommen werden. Diese Argumentation könnte allenfalls theoretisch zutreffen, wenn es mit der Therapie gelänge, bei einer Gruppe von Patienten mit fortgeschrittener Femurkopfnekrose ohne zusätzliche Operation eine Funktion des Hüftgelenks zu erhalten. Hierzu liegen allerdings bislang keine Studien vor.

Das Untersuchen eines gemischten Patientenkollektivs (wie z. B. in der Mowschowitsch-Studie), ohne dabei nach Krankheitsstadium zu stratifizieren, dürfte aufgrund der unterschiedlichen erwartbaren Verläufe in den verschiedenen Erkrankungsstadien Probleme bedingen. Für zukünftige Studien erscheint es empfehlenswert, sich primär auf ein Krankheitsstadium zu beschränken und/oder eine Stratifizierung nach Krankheitsstadium vorzunehmen.

Zusätzlich zu den bereits dargestellten methodischen Problemen der verschiedenen nichtvergleichenden Studien muss auch darauf hingewiesen werden, dass es sich bei einem nicht geringen Teil dieser Arbeiten lediglich um Abstrakt-Publikationen handelte, die allein aus diesem Grunde keine Berücksichtigung im Rahmen dieses Berichts erfahren können.

Tabelle 6: Einzelfallberichte

Studie	Zugeordnete Volltextpublikation
Domachevsky 2004 [58]	Domachevsky L, Keynan Y, Militianu D, Goldenberg I, Adir Y. Transient osteoporosis associated with hyperhomocystinemia: A possible role for hyperbaric oxygen therapy. Undersea Hyperb Med 2004; 31(3): 275-279.
Kuipers 1985 [59]	Kuipers RM, Schardijn GHC, Hamelynck KJ, Agenant DMA. Treatment of femoral head necrosis. Örnhagen H, Carlsson AL (Hrsg) (Ed). Diving and hyperbaric medicine: Proceedings of the XI Annual Meeting of the European Undersea Biomedical Society, Göteborg, Sweden, August 21-23, 1985; 21 Aug. 1985; Bromma: Kugel Tryckeri; 1985, S. 13.
Lepawsky 1990 [60]	Lepawsky M. Avascular osteonecrosis ameliorated by hyperbaric oxygen: Seven year follow-up. Undersea Biomed Res 1990; 17(Suppl): 58.
Neubauer 1989 [61]	Neubauer RA, Kagan RI, Gottlieb SF. The use of hyperbaric oxygen for the treat of aseptic bone necrosis: A case study. Undersea Biomed Res 1989; 16(Suppl): 23.
Sanchez 1990 [62]	Sanchez EC, Gordon F, Verduzco R, Soto C. Hyperbaric oxygen therapy in avascular necrosis of the hip. Undersea Biomed Res 1990; 17(Suppl): 58.

Im Rahmen des Berichts wurden auch mehrere Übersichtsartikel zum Stellenwert der hyperbaren Sauerstofftherapie gefunden, von denen sich einige speziell auf den Bereich Orthopädie und Chirurgie bezogen (Tabelle 7). Auch wenn diese narrativen Übersichtsartikel nicht systematisch gesucht wurden, fällt dennoch auf, dass in mehreren dieser Arbeiten die Femurkopfnekrose als Indikationsbereich gar nicht erwähnt wird. Auch in aktuellen, großen Kohortenstudien zur hyperbaren Sauerstofftherapie bei orthopädischen Erkrankungen wird die Femurkopfnekrose als Anwendungsbereich nicht erwähnt oder unter Sonstiges subsumiert [55,63]. International scheinen offenbar also höchstens einige wenige Zentren die hyperbare Sauerstofftherapie bei Patienten mit Femurkopfnekrose einzusetzen.

Die gefundene Literatur verteilt sich zeitlich relativ gleichmäßig auf die vergangenen 3 Jahrzehnte (mit einem gewissen Schwerpunkt in den Jahren 1990 bis 1995). Es fand sich ein Hinweis auf eine aktuell geplante Studie [39], wobei einer der Hauptuntersuchungsleiter eines der geplant teilnehmenden Zentren in seiner Antwort auf die fehlende Partizipationsbereitschaft der kontaktierten Zentren hinwies. Nach seiner Auffassung war das Interesse an dieser geplanten europäischen Studie von Seiten der Forscher eher gering. Hinweise auf andere geplante oder aktuell laufende Studien fanden sich nicht, obwohl die Mehrzahl der Fallserien und -berichte positive Ergebnisse beschreibt. Die Evidenzlage erlaubt daher die Vermutung, dass die Therapie sich bisher klinisch nicht richtig hat durchsetzen können. Die

geringen Fallzahlen insgesamt und die gleichbleibend schwache Publikationsaktivität legen den Schluss nahe, dass sich an diesem Zustand kaum etwas schnell ändern wird. Eine erneute systematische Bewertung der hyperbaren Sauerstofftherapie für diese Indikation erscheint daher erst langfristig notwendig, sofern sich nicht vorher Anzeichen für einen Wandel ergeben.

Tabelle 7: Übersichtsartikel zur hyperbaren Sauerstofftherapie in Orthopädie und Chirurgie

Studie	Zugeordnete Volltextpublikation	Erwähnung der Femurkopfnekrose
Oriani 1982 [64]	Oriani G, Barnini C, Gaietta T, Guarino A, Pedesini G. [Hyperbaric oxygen therapy in the treatment of various orthopedic disorders]. <i>Minerva Med</i> 1982; 73(42): 2983-2988.	nicht erwähnt
Mutschler 2001 [42]	Mutschler W. Hyperbare Sauerstofftherapie in der Unfallchirurgie. <i>Unfallchirurg</i> 2001; 104(2): 101.	nicht erwähnt
MacFarlane 2001 [65]	MacFarlane C, Cronje FJ. Hyperbaric oxygen and surgery. <i>S Afr J Surg</i> 2001; 39(4): 117-121.	nicht erwähnt
Strauss 2002 [33]	Strauss MB, Bryant B. Hyperbaric oxygen. <i>Orthopedics</i> 2002; 25(3): 303-310.	als experimentelle Indikation erwähnt

Zusammenfassend ergibt der vorliegende Bericht keine Belege, die mit ausreichender Ergebnissicherheit den Stellenwert der hyperbaren Sauerstofftherapie bei Femurkopfnekrose bestimmen. Daher erscheint es derzeit nicht angebracht, die Therapie breit anzuwenden, sondern ausschließlich im Rahmen von kontrollierten Studien. Da es auch keinen Anhalt für eine kurz- oder mittelfristige Verbesserung der Evidenzgrundlage gibt, erscheint eine Überprüfung der Datenlage allenfalls langfristig geboten.

7 FAZIT

Zu therapeutischen Effekten der hyperbaren Sauerstofftherapie bei idiopathischer Femurkopfnekrose des Erwachsenen sind weltweit bisher lediglich Daten von etwa 100 bis 200 Patienten veröffentlicht worden. Aufgrund des vollständigen Fehlens aussagekräftiger Studien erscheint eine breite Anwendung dieser Therapie außerhalb von Studienbedingungen nicht gerechtfertigt. Ein Nutzen der Therapie ist bislang nicht belegt.

8 LISTE DER POTENZIELL RELEVANTEN STUDIEN

1. Mowschowitsch IA, Woskresenskij GL, Zipis AE, Kaganskij MA, Markow JA. Die Komplexbehandlung der aspetischen Nekrose des Schenkelkopfes. Beitr Orthop Traumatol 1986; 33(1): 17-22.

9 LITERATUR

1. Gekeler J, Meilinger A, Arcq M, Glas K, Thümler P, Schäfer U et al. Hüftkopfnekrose. In: Deutsche Gesellschaft für Orthopädie und orthopädische Chirurgie, Bundesverband der Ärzte für Orthopädie (Ed). Leitlinien der Orthopädie. Köln: Deutscher Ärzte-Verlag; 2002.
2. Matsuo K, Hirohata T, Sugioka Y, Ikeda M, Fukuda A. Influence of alcohol intake, cigarette smoking, and occupational status on idiopathic osteonecrosis of the femoral head. *Clin Orthop Relat Res* 1988;(234): 115-123.
3. Jones JP. Epidemiologische Risikofaktoren für die nichttraumatische Osteonekrose. *Orthopäde* 2000; 29(5): 370-379.
4. Statistisches Bundesamt. Gesundheitsberichterstattung des Bundes: Diagnosedaten der Krankenhäuser ab 2000 (Eckdaten der vollstationären Patienten und Patientinnen). ICD 10: M87 Knochennekrose [Online-Text]. Zugriff am: 27.Sept. 2006. Gelesen unter: <http://www.gbe-bund.de>.
5. Jacobs B. Epidemiology of traumatic and nontraumatic osteonecrosis. *Clin Orthop Relat Res* 1978;(130): 51-67.
6. Steinberg ME, Larcom PG, Strafford B, Hosick WB, Corces A, Bands RE et al. Core decompression with bone grafting for osteonecrosis of the femoral head. *Clin Orthop Relat Res* 2001;(386): 71-78.
7. Stöve J, Riederle F, Puhl W, Günther K. Prädiktoren des Behandlungsverlaufes nach Umstellungsosteotomie bei Hüftkopfnekrose. *Z Orthop Ihre Grenzgeb* 2001; 139(6): 507-511.
8. Wirtz C, Zilkens KW, Adam G, Niethard FU. MRT-kontrollierte Ergebnisse nach Core Decompression des Hüftkopfes bei aseptischer Osteonekrose und transientem Marködem. *Z Orthop Ihre Grenzgeb* 2007; 136(2): 138-146.
9. Ficat RP. Idiopathic bone necrosis of the femoral head: early diagnosis and treatment. *J Bone Joint Surg Br* 1985; 67(1): 3-9.
10. Steinberg ME, Hayken GD, Steinberg DR. A quantitative system for staging avascular necrosis. *J Bone Joint Surg Br* 1995; 77(1): 34-41.
11. Kramer J, Hofmann S, Imhof H. Die nichttraumatische Hüftkopfnekrose des Erwachsenen. Teil II: Radiologische Diagnostik und Stadieneinteilung. *Radiologe* 1994; 34(1): 11-20.
12. Smith SW, Meyer RA, Connor PM, Smith SE, Hanley EN. Interobserver reliability and intraobserver reproducibility of the modified Ficat classification system of osteonecrosis of the femoral head. *J Bone Joint Surg Am* 1996; 78(11): 1702-1706.
13. Stöve J, Riederle F, Kessler S, Puhl W, Günther KP. Reproduzierbarkeit radiologischer Klassifikationskriterien der Femurkopfnekrose. *Z Orthop Ihre Grenzgeb* 2001; 139(2): 163-167.

14. Castro FP, Jr., Barrack RL. Core decompression and conservative treatment for avascular necrosis of the femoral head: A meta-analysis. *Am J Orthop* 2000; 29(3): 187-194.
15. Aldridge JM, III, Urbaniak JR. Avascular necrosis of the femoral head: etiology, pathophysiology, classification, and current treatment guidelines. *Am J Orthop* 2004; 33(7): 327-332.
16. Hofmann S, Mazieres B. Osteonekrose: Natürlicher Verlauf und konservative Therapie. *Orthopade* 2000; 29(5): 403-410.
17. Mont MA, Jones LC, Hungerford DS. Nontraumatic osteonecrosis of the femoral head: ten years later. *J Bone Joint Surg Am* 2006; 88(5): 1117-1132.
18. Ludwig J, Lauber S, Lauber HJ, Dreisilker U, Raedel R, Hotzinger H. High-energy shock wave treatment of femoral head necrosis in adults. *Clin Orthop Relat Res* 2001;(387): 119-126.
19. Wang CJ, Wang FS, Huang CC, Yang KD, Weng LH, Huang HY. Treatment for osteonecrosis of the femoral head: comparison of extracorporeal shock waves with core decompression and bone-grafting. *J Bone Joint Surg Am* 2005; 87(11): 2380-2387.
20. Tingart M, Bähthi H, Perlick L, Lerch K, Lüring C, Grifka J. Die Therapie der Osteonekrose des Femurkopfes: Ergebnisse einer bundesweiten Umfrage. *Z Orthop Ihre Grenzgeb* 2004; 142(5): 553-558.
21. Plancher KD, Razi A. Management of osteonecrosis of the femoral head. *Orthop Clin North Am* 1997; 28(3): 461-477.
22. Gill AL. Hyperbaric oxygen: Its uses, mechanisms of action and outcomes. *QJM* 2004; 97(7): 385-395.
23. Grim PS, Gottlieb LJ, Boddie A, Batson E. Hyperbaric oxygen therapy. *JAMA* 1990; 263(16): 2216-2220.
24. Wiese S, Beckers S, Siekmann U, Baltus T, Rossaint R, Schröder S. Hyperbare Sauerstofftherapie: Notfall- und intensivmedizinische Besonderheiten. *Anaesthesist* 2006; 55(6): 693-705.
25. Tibbles PM, Edelsberg JS. Hyperbaric-oxygen therapy. *N Engl J Med* 1996; 334(25): 1642-1648.
26. Kawamura M, Sakakibara K, Yusa T. Effect of increased oxygen on peripheral circulation in acute, temporary limb hypoxia. *J Cardiovasc Surg (Torino)* 1978; 19(2): 161-168.
27. Neubauer B, Tetzlaff K, Staschen CM, Bettinghausen E. Cardiac output changes during hyperbaric hyperoxia. *Int Arch Occup Environ Health* 2001; 74(2): 119-122.
28. Lee CC, Chen SC, Tsai SC, Wang BW, Liu YC, Lee HM et al. Hyperbaric oxygen induces VEGF expression through ERK, JNK and c-Jun/AP-1 activation in human umbilical vein endothelial cells. *J Biomed Sci* 2006; 13(1): 143-156.
29. Gordillo GM, Sen CK. Revisiting the essential role of oxygen in wound healing. *Am J Surg* 2003; 186(3): 259-263.

30. Kalns JE, Dick EJ, Jr., Scruggs JP, Kieswetter K, Wright JK. Hyperbaric oxygen treatment prevents up-regulation of angiogenesis following partial-thickness skin grafts in the pig. *Wound Repair Regen* 2003; 11(2): 139-144.
31. Haltern C, Siekmann UPF, Rump AFE, Rossaint R. Hyperbare Oxygenationstherapie (HBO): Eine Standortbestimmung. *Anesthesiol Intensivmed Notfallmed Schmerzther* 2000; 35(8): 487-502.
32. Tonjum S, Digranes A, Alho A, Gjengsto H, Eidsvik S. Hyperbaric oxygen treatment in gas-producing infections. *Acta Chir Scand* 1980; 146(4): 235-241.
33. Strauss MB, Bryant B. Hyperbaric oxygen. *Orthopedics* 2002; 25(3): 303-310.
34. Feldmeier JJ. Hyperbaric oxygen 2003: Indications and results; the Hyperbaric Oxygen Therapy Committee report. Kensington, MD: Undersea and Hyperbaric Medical Society; 2003.
35. Kataoka Y, Hasegawa Y, Iwata H, Matsuda T, Genda E, Miura T et al. Effect of hyperbaric oxygenation on femoral head osteonecrosis in spontaneously hypertensive rats. *Acta Orthop Scand* 1992; 63(5): 527-530.
36. Peskin B, Shupak A, Levin D, Norman D, Jacob Z, Boss JF et al. Effects of non-weight bearing and hyperbaric oxygen therapy in vascular deprivation-induced osteonecrosis of the rat femoral head. *Undersea Hyperb Med* 2001; 28(4): 187-194.
37. Bundesausschusses der Ärzte und Krankenkassen, Arbeitsausschuss "Ärztliche Behandlung". Hyperbare Sauerstofftherapie (HBO): Zusammenfassender Bericht des Arbeitsausschusses "Ärztliche Behandlung" des Bundesausschusses der Ärzte und Krankenkassen über die Beratungen der Jahre 1999 und 2000 zur Bewertung der Hyperbaren Sauerstofftherapie gemäß §135 Abs.1 SGB V. Köln: Kassenärztliche Bundesvereinigung; 2000.
38. Moher D, Schulz KF, Altman DG. The CONSORT statement: Revised recommendations for improving the quality of reports of parallel-group randomised trials. *Lancet* 2001; 357(9263): 1191-1194.
39. Cost Action B14, Working Group B. European, multi-centre, randomised, stratified, parallel-group, open-label, phase III, MRI and radiograph-based study to evaluate the efficacy and safety of hyperbaric oxygen therapy in the treatment of patients with femoral head necrosis. Gelesen unter: http://www.oxynet.org/02COSTinfo/Public/FHN_Protocol.pdf. 2003.
40. Mowschowitsch IA, Woskresenskij GL, Zipis AE, Kaganskij MA, Markow JA. Die Komplexbehandlung der aspetischen Nekrose des Schenkelkopfes. *Beitr Orthop Traumatol* 1986; 33(1): 17-22.
41. Lange S. Die Rolle randomisierter kontrollierter Studien bei der medizinischen Bewertung von Routineverfahren. *Bundesgesundheitsblatt Gesundheitsforschung Gesundheitsschutz* 2006; 49(3): 272-277.
42. Mutschler W. Hyperbare Sauerstofftherapie in der Unfallchirurgie. *Unfallchirurg* 2001; 104(2): 101.
43. Glasziou P, Chalmers I, Rawlins M, McCulloch P. When are randomised trials unnecessary? Picking signal from noise. *BMJ* 2007; 334(7589): 349-351.

44. Iwata H, Torii S, Hasegawa Y, Itoh H, Mizuno M, Genda E et al. Indications and results of vascularized pedicle iliac bone graft in avascular necrosis of the femoral head. *Clin Orthop Relat Res* 1993;(295): 281-288.
45. Reis ND, Schwartz O, Militianu D, Ramon Y, Levin D, Norman D et al. Hyperbaric oxygen therapy as a treatment for stage-I avascular necrosis of the femoral head. *J Bone Joint Surg Br* 2003; 85(3): 371-375.
46. Van de Berg BC, Malghem JJ, Lecouvet FE, Jamart J, Maldague BE. Idiopathic bone marrow edema lesions of the femoral head: Predictive value of MR imaging findings. *Radiology* 1999; 212(2): 527-535.
47. Iapicca M, Longoni C. Necrosis of the femoral head and HBO: Indications, posology and results. Marroni A, Oriani G, Wattel F (Hrsg) (Ed). *Proceedings of the 12th International Congress on Hyperbaric Medicine: International joint meeting, Milano, Italy, 4-8, September 1996; Flagstaff, AZ: Best Publications Company; 1996, S. 19-21.*
48. Castellano Gutierrez R, Morales CS, Gálvez Alvarez C, Rodriguez González W. [Treatment of aseptic necrosis of the head of the femur with hyperbaric oxygenation: Preliminary report]. *Rev Cubana Med* 1988; 27(8): 64-69.
49. Morales S, Junco R, Galves MC, Rodriguez W, Castellanos R. Use of HBO in the treatment of aseptic necrosis of the femoral head on adult people and in Legg-Calve-Perthes disease. Marroni A, Oriani G, Wattel F (Hrsg) (Ed). *22nd Annual Meeting of the EUBS, 12th International Congress on Hyperbaric Medicine, 3rd Consensus Conference of the ECHM, Milano 4.-8. September 1996; Bologna: Grafica Victoria; 1996, S. 23.*
50. Conti V, Tassy J, Leonardelli M, Ohresser P. [Limits to hyperbaric oxygenation in the treatment of aseptic osteonecrosis of the femur head]. *Maroc Med* 1970; 50(536): 389.
51. Cotto-Cumba C, Myers RAM. Avascular necrosis of the hip treated with hyperbaric oxygen. *Undersea Biomed Res* 1992; 19(Suppl): 99.
52. Curry KM, Bartow WR, Moses S, Montalbano F, Titus J. Idiopathic aseptic necrosis of the femoral head, treatment with hyperbaric oxygen. *Undersea Biomed Res* 1992; 19(Suppl): 83.
53. Freier J, Sauer J, Ferlemann HJ, Maronna U, Scholl A, Strohm G. First results in the treatment of idiopathic femoral head necrosis using the hyperbaric oxygen therapy. Marroni A, Oriani G, Wattel F (Hrsg) (Ed). *Proceedings of the 12th International Congress on Hyperbaric Medicine: International joint meeting, Milano, Italy, 4-8, September 1996; Flagstaff, AZ: Best Publications Company; 1998, S. 17-18.*
54. Freier J, Strohm G, Sauer J, Maronna U. Hyperbare oxygenation as a treatment for adults with femur head-necrosis [unveröffentlicht].
55. Kawashima M, Tamura H, Nagayoshi I, Takao K, Yoshida K, Yamaguchi T. Hyperbaric oxygen therapy in orthopedic conditions. *Undersea Hyperb Med* 2004; 31(1): 155-162.
56. Turati A, Japicca M, Ventura A, Longoni C, Pani U. Necrosis of the femoral head and OHP: A therapeutical approach. *Undersea Biomed Res* 1990; 17(Suppl): 172.
57. Turati A, Japicca M, Ventura A. [Necrosis of the femoral head and HBO: a therapeutical approach]. *Minerva Ortopedica e Traumatologica* 1991; 42(6): 283-287.

58. Domachevsky L, Keynan Y, Militianu D, Goldenberg I, Adir Y. Transient osteoporosis associated with hyperhomocystinemia: A possible role for hyperbaric oxygen therapy. *Undersea Hyperb Med* 2004; 31(3): 275-279.
59. Kuipers RM, Schardijn GHC, Hamelynck KJ, Agenant DMA. Treatment of femoral head necrosis. Örnhagen H, Carlsson AL (Hrsg) (Ed). *Diving and hyperbaric medicine: Proceedings of the XI Annual Meeting of the European Undersea Biomedical Society, Göteborg, Sweden, August 21-23, 1985; 21 Aug. 1985; Bromma: Kugel Tryckeri; 1985, S. 13.*
60. Lepawsky M. Avascular osteonecrosis ameliorated by hyperbaric oxygen: Seven year follow-up. *Undersea Biomed Res* 1990; 17(Suppl): 58.
61. Neubauer RA, Kagan RI, Gottlieb SF. The use of hyperbaric oxygen for the treat of aseptic bone necrosis: A case study. *Undersea Biomed Res* 1989; 16(Suppl): 23.
62. Sanchez EC, Gordon F, Verduzco R, Soto C. Hyperbaric oxygen therapy in avascular necrosis of the hip. *Undersea Biomed Res* 1990; 17(Suppl): 58.
63. Huang KC, Hsu WH, Peng KT, Huang TJ, Hsu RW. Hyperbaric oxygen therapy in orthopedic conditions: an evaluation of safety. *J Trauma* 2006; 61(4): 913-917.
64. Oriani G, Barnini C, Gaietta T, Guarino A, Pedesini G. [Hyperbaric oxygen therapy in the treatment of various orthopedic disorders]. *Minerva Med* 1982; 73(42): 2983-2988.
65. MacFarlane C, Cronje FJ. Hyperbaric oxygen and surgery. *S Afr J Surg* 2001; 39(4): 117-121.

ANHANG A.1: SUCHSTRATEGIE¹

Primärrecherche

OVID: MEDLINE (Ovid MEDLINE & In-Process & Other Non-Indexed Citations, ab 1966;
Suchdatum: 29.09.2006)

#	Suchterm	Treffer
1	exp hyperbaric oxygenation/	7974
2	hyperbar\$ oxygen\$.ab,sh,ot,hw,tw,ti,kw,kf.	8795
3	hbo.ab,sh,ot,hw,tw,ti,kw,kf.	1380
4	1 or 2 or 3	9000
5	exp osteonecrosis/	7651
6	exp femur head necrosis/	4827
7	(femoral head or femur head).ab,sh,ot,hw,tw,ti,kw,kf.	11438
8	necrosis.ab,sh,ot,hw,tw,ti,kw,kf.	183117
9	5 or 6 or 7 or 8	191370
10	4 and 9	424
11	fem\$ necrosis.ab,sh,ot,hw,tw,ti,kw,kf.	15
12	5 or 6 or 7 or 11	14546
13	4 and 12	44

¹ Die Suchstrategien enthalten sowohl einen unspezifischen als auch einen spezifischen Teil. Nachdem die Suche mit dem Begriff „necrosis“ als sehr unspezifisch auffiel, wurde beschlossen einen spezifischeren Term zu verwenden. Anhand von Stichproben wurde untersucht, ob durch die spezifische Suche relevante Literaturtreffer übersehen wurden. Dies bestätigte sich nicht, woraufhin nur der spezifische Suchterm verwendet wurde. Der Vollständigkeit halber wurde aber auch der unspezifische Term in der Strategie dokumentiert.

OVID: EMBASE (ab 1980; Suchdatum: 29.09.2006)

#	Suchterm	Treffer
1	exp Hyperbaric Oxygen/	4097
2	hyperbar\$ oxygen\$.ab,ot,sh,tw,ti,hw.	4556
3	hbo.ab,ot,sh,tw,ti,hw.	893
4	1 or 2 or 3	4650
5	exp Femur Head Necrosis/	1495
6	exp Bone Necrosis/	7175
7	necrosis.ab,ot,sh,tw,ti,hw.	170546
8	(femoral head or femur head).ab,ot,sh,tw,ti,hw.	6960
9	5 or 6 or 7 or 8	175704
10	4 and 9	486
11	fem\$ necrosis.ab,ot,sh,tw,ti,hw.	12
12	5 or 6 or 8 or 11	11688
13	4 and 12	155

OVID: BIOSIS (ab 1987; Suchdatum: 29.09.2006)

#	Suchterm	Treffer
1	hyperbar\$ oxygen\$.ab,hw,tw,ti.	2722
2	hbo.ab,hw,tw,ti.	967
3	1 or 2	2952
4	exp Pathology - Necrosis/	148631
5	exp Bone Disease/	57674
6	(femoral head or femur head).ab,hw,tw,ti.	2552
7	necrosis.ab,hw,tw,ti.	282353
8	osteonecrosis.ab,hw,tw,ti.	1233
9	4 or 5 or 6 or 7 or 8	339986
10	3 and 9	265
11	fem\$ necrosis.ab,hw,tw,ti.	13
12	4 or 5 or 6 or 8 or 11	208070
13	3 and 12	192

OVID: CINAHL (ab 1982; Suchdatum: 29.09.2006)

#	Suchterm	Treffer
1	exp Hyperbaric Oxygenation/	593
2	hyperbar\$ oxygen\$.ab,sh,hw,tw,ti.	629
3	hbo.ab,sh,hw,tw,ti.	78
4	1 or 2 or 3	638
5	exp OSTEONECROSIS/	340
6	necrosis.ab,sh,hw,tw,ti.	2500
7	(femoral head or femur head).ab,sh,hw,tw,ti.	179
8	5 or 6 or 7	2879
9	4 and 8	40
10	fem\$ necrosis.ab,sh,hw,tw,ti.	533
11	5 or 7 or 10	1000
12	4 and 11	26

Wiley Interscience: The Cochrane Library (Issue 3, 2006; Suchdatum: 29.09.2006)

#	Suchterm	Treffer
1	MeSH descriptor Hyperbaric Oxygenation explode all trees	230
2	(hyperbar* oxygen*) or (hyperbar* oxyg*):ti,ab,kw or (hbo) or (hbo):ti,ab,kw	496
3	(#1 OR #2)	496
4	MeSH descriptor Femur Head Necrosis explode all trees	40
5	MeSH descriptor Osteonecrosis explode all trees	68
6	(femoral head) or (femoral head):ti,ab,kw or (femur head) or (femur head):ti,ab,kw	267
7	(fem* necrosis) or (fem* necrosis):ti,ab,kw	2038
8	(#4 OR #5 OR #6 OR #7)	2241
9	(#3 AND #8)	15

Cochrane Review [6] | Other Reviews [0] | Clinical Trials [5] | Methods Review [0] | Methods Studies [0] | Technology Assessments [2] | Economic Evaluations [2] | Cochrane Groups [0]

Datenbank DORCTIHM (Suchdatum: 22.09.2006)

Suche anhand der Substanznamen gemäß der Benutzeroberfläche. Treffer: 24

Nachrecherche

OVID: MEDLINE (Ovid MEDLINE & In-Process & Other Non-Indexed Citations, ab 1966;
Suchdatum: 27.02.2007)

#	Suchterm	Treffer
1	exp hyperbaric oxygenation/	8035
2	hyperbar\$ oxygen\$.ab,sh,ot,hw,tw,ti,kw,kf.	8840
3	hbo.ab,sh,ot,hw,tw,ti,kw,kf.	1371
4	1 or 2 or 3	9046
5	exp osteonecrosis/	7690
6	exp femur head necrosis/	4824
7	(femoral head or femur head).ab,sh,ot,hw,tw,ti,kw,kf.	11845
8	necrosis.ab,sh,ot,hw,tw,ti,kw,kf.	177809
9	5 or 6 or 7 or 8	186445
10	4 and 9	425
11	fem\$ necrosis.ab,sh,ot,hw,tw,ti,kw,kf.	15
12	5 or 6 or 7 or 11	15001
13	4 and 12	45

OVID: EMBASE (ab 1980; Suchdatum: 27.02.2007)

#	Suchterm	Treffer
1	exp Hyperbaric Oxygen/	4263
2	hyperbar\$ oxygen\$.ab,ot,sh,tw,ti,hw.	4727
3	hbo.ab,ot,sh,tw,ti,hw.	935
4	1 or 2 or 3	4822
5	exp Femur Head Necrosis/	1548
6	exp Bone Necrosis/	7516
7	necrosis.ab,ot,sh,tw,ti,hw.	177087
8	(femoral head or femur head).ab,ot,sh,tw,ti,hw.	7192
9	5 or 6 or 7 or 8	182408

10	4 and 9	519
11	Fem\$ necrosis.ab,ot,sh,tw,ti,hw.	12
12	5 or 6 or 8 or 11	12183
13	4 and 12	163

OVID: BIOSIS (ab 1987; Suchdatum: 27.02.2007)

#	Suchterm	Treffer
1	hyperbar\$ oxygen\$.ab,hw,tw,ti.	2795
2	Hbo.ab,hw,tw,ti.	998
3	1 or 2	3037
4	exp Pathology - Necrosis/	148631
5	exp Bone Disease/	62131
6	(femoral head or femur head).ab,hw,tw,ti.	2628
7	necrosis.ab,hw,tw,ti.	288596
8	osteonecrosis.ab,hw,tw,ti.	1299
9	4 or 5 or 6 or 7 or 8	350532
10	3 and 9	270
11	fem\$ necrosis.ab,hw,tw,ti.	14
12	4 or 5 or 6 or 8 or 11	212565
13	3 and 12	194

OVID: CINAHL (ab 1982; Suchdatum: 27.02.2007)

#	Suchterm	Treffer
1	Exp Hyperbaric Oxygenation/	617
2	hyperbar\$ oxygen\$.ab,sh,hw,tw,ti.	655
3	Hbo.ab,sh,hw,tw,ti.	79
4	1 or 2 or 3	664
5	Exp OSTEONECROSIS/	378

6	necrosis.ab,sh,hw,tw,ti.	2813
7	(femoral head or femur head).ab,sh,hw,tw,ti.	193
8	5 or 6 or 7	3236
9	4 and 8	40
10	Fem\$ necrosis.ab,sh,hw,tw,ti.	614
11	5 or 7 or 10	1128
12	4 and 11	26

Wiley Interscience: The Cochrane Library (Issue 1, 2007; Suchdatum: 27.02.2007)

#	Suchterm	Treffer
1	MeSH descriptor Hyperbaric Oxygenation explode all trees	243
2	(hyperbar* oxygen*) or (hyperbar* oxygen*):ti,ab,kw or (hbo) or (hbo):ti,ab,kw	518
3	(#1 OR #2)	518
4	MeSH descriptor Femur Head Necrosis explode all trees	45
5	MeSH descriptor Osteonecrosis explode all trees	77
6	(femoral head) or (femoral head):ti,ab,kw or (femur head) or (femur head):ti,ab,kw	286
7	(fem* necrosis) or (fem* necrosis):ti,ab,kw	2195
8	(#4 OR #5 OR #6 OR #7)	2413
9	(#3 AND #8)	16

Cochrane Reviews [6] | Other Reviews [1] | Clinical Trials [5] | Methods Reviews [0] |
 Methods Studies [0] | Technology Assessments [1] | Economic Evaluations [2] | Cochrane
 Groups [1]

ANHANG A.2: LISTE DER DURCHSUCHTEN HTA-DATENBANKEN

HTA Organisationen und Institute		Link
AETMIS	Agence d'évaluation des technologies et des modes d'intervention en santé	http://www.aetmis.gouv.qc.ca/site/index.php?accueil
Aetna Inc.		http://www.aetna.com/about/cov_det_policies.html
AHFMR	Alberta Heritage Foundation for Medical Research	http://www.ahfmr.ab.ca/publications/
AHRQ	Agency for Healthcare Research and Quality (ehemals: AHCPR)	http://www.ahrq.gov/clinic/techix.htm
ARCHE	Alberta Research Centre for Child Health Evidence	http://www.ualberta.ca/ARCHE/reviews.html
ATTRACT	(Rapid Reviews)	http://www.attract.wales.nhs.uk/
BCBS (TEC)	Blue Cross and Blue Shield Association (Technology Evaluation Centre)	http://www.bcbs.com/tec/teassessmentvols.html
CaHTIU	Calgari Health Technology Implementation Unit	http://www.calgaryhealthregion.ca/htiu/xxpublications.htm#journal_pubs
CCOHTA	Canadian Coordinating Office for Health Technology Assessment	https://www.ccohta.ca/entry_e.html
CDR	Cochrane Collaboration	http://www.cochrane.org/reviews/index.htm
CEDIT	Comité d'Evaluation et de Diffusion des Innovations Technologiques	http://cedit.aphp.fr/english/index_present.html
CMS	Centres for Medicare and Medicaid Services (ehemals: HCFA)	http://www.cms.hhs.gov/mcd/index_list.asp?list_type=ech#PU
CMT	Centre for Medical Technology	http://www.cmt.liu.se/english/publications
CRD	Centre for Reviews and Dissemination, University of York (s. Referenz 6)	http://www.york.ac.uk/
DACEHTA	Danish Centre for Evaluation and Health Technology Assessment (ehemals: DIHTA)	http://www.sst.dk/Planlaegning_og_behandling/Medicinskt_teknologivurdering.aspx?lang=en
DAHTA@DIMDI	Die Deutsche Agentur für Health Technology Assessment beim DIMDI	http://www.dimdi.de/static/de/hta/db/index.htm
DSI	Danish Institute for Health Services Research and Development	http://www.dsi.dk/frz_publications.htm
EuNetHTA	European Network for Health Technology Assessment	http://www.eunetha.net
EuroScan	European Information Network on New and Changing Health Technologies	http://www.euroscan.bham.ac.uk/technology.htm
FINOHTA	Finnish Office for Health Care Technology Assessment Stakes	http://www.stakes.fi/finohata/e/reports/
GR	Health Council of the Netherlands	http://www.gr.nl/adviezen.php

HTA Organisationen und Institute		Link
HAS	Haute Autorité de Santé früher: ANAES (L'Agence Nationale d'Accréditation et d'Evaluation en Santé)	http://www.anaes.fr/anaes/anaesparametrage.nsf/HomePage?readform http://www.anaes.fr/ANAES/framedef.nsf/0/71e60e94c17622aec125667f0023974b?OpenDocument
Health Evidence Bulletins – Wales		http://hebw.uwcm.ac.uk
Health-evidence.ca	Mc Master Universität	http://health-evidence.ca/search.aspx
HeBE	Health Boards Executive	http://www.hebe.ie/ProgrammesProjects/HealthTechnologyAssessment/
HEN	Health Evidence Network (WHO)	http://www.euro.who.int/HEN/Syntheses/20030820_1
HTAi	Health Technology Assessment – international	http://www.htai.org
ICES	Institute for Clinical and Evaluative Sciences in Ontario	http://www.ices.on.ca
INAHTA	International Network of Agencies for Health Technology Assessment	http://www.inahta.org/inahta_web/index.asp http://www.york.ac.uk/inst/crd/htahp.htm
ITA	Institut für Technikfolgenabschätzung der österreichischen Akademie der Wissenschaften	http://www.oeaw.ac.at/ita/hta/
Joanna Briggs Institute	University of Adelaide	http://www.joannabriggs.edu.au/members/health_care_reports.php
MedTap Institute		http://www.medtap.com/Publications/
MeReC		http://www.npc.co.uk/merec_index.htm
Ministry of Health and Long-Term Care	Ontario, Medical Advisory Secretariat	http://www.health.gov.on.ca/
MSAC	Medical Services Advisory Committee	http://www.msac.gov.au/
MTPPI	Medical Technology and Practice Patterns Institute	http://www.mtppi.org/frameset.asp?Pg=/&MI=1
MUHC	Technology Assessment Unit of the McGill University Health Centre	http://www.mcgill.ca/tau/publications/
ARIF	National Horizon Scanning Centre	http://pcpoh.bham.ac.uk/publichealth/horizon/outputs.htm
NCCHTA	UK National Coordinating Centre for HTA	http://www.ncchta.org/
NHMR	National Health and Medical Research Council	http://www.health.gov.au/nhmrc/publications/index.htm
NICE	National Institute for Clinical Excellence	http://www.nice.org.uk/page.aspx?o=TA

HTA Organisationen und Institute	Link	
NICS	National Institute of Clinical Studies	http://www.nicsl.com.au/knowledge_literature.aspx
NZHTA	New Zealand Health Technology Assessment of the New Zealand Ministry of Health	http://nzhta.chmeds.ac.nz/publications.htm
OTA	US – Congress. Office of Health Technology Assessment	http://www.wws.princeton.edu/ota/
SBU	Swedish Council on the Technology Assessment in Health Care	http://www.sbu.se/www/index.asp
SNHTA	Swiss Network for Health Technology Assessment	http://www.snhta.ch/home/portal.php
TA-SWISS	Zentrum für Technologiefolgen-Abschätzung beim Schweizerischen Wissenschafts- und Technologierat	http://www.ta-swiss.ch/framesets/projects-d.htm#life_sciences
VA TAP	U.S. Department of Veterans Affairs Technology Assessment Program	http://www.va.gov/vatap/publications.htm

ANHANG B.1: LISTE DER IM VOLLTEXT ÜBERPRÜFTEN, ABER AUSGESCHLOSSENEN STUDIEN MIT AUSSCHLUSSGRÜNDEN

Ausschlusskriterium A1: Tierexperimentelle Studien (n= 4)

1. Chang W, Song YM, Cheng SH, Li HC, Tang XB. Hyperbaric oxygen for hormone-induced avascular necrosis of rabbit femoral head. Chinese Journal of Clinical Rehabilitation 2005; 9(10): 94-95.
2. Kataoka Y, Hasegawa Y, Iwata H, Matsuda T, Genda E, Miura T et al. Effect of hyperbaric oxygenation on femoral head osteonecrosis in spontaneously hypertensive rats. Acta Orthop Scand 1992; 63(5): 527-530.
3. Levin D, Norman D, Zinman C, Rubinstein L, Sabo E, Misselevich I et al. Treatment of experimental avascular necrosis of the femoral head with hyperbaric oxygen in rats: histological evaluation of the femoral heads during the early phase of the reparative process. Exp Mol Pathol 1999; 67(2): 99-108.
4. Peskin B, Shupak A, Levin D, Norman D, Jacob Z, Boss JF et al. Effects of non-weight bearing and hyperbaric oxygen therapy in vascular deprivation-induced osteonecrosis of the rat femoral head. Undersea Hyperb Med 2001; 28(4): 187-194.

Ausschlusskriterium A3: Volltext konnte nicht beschafft werden (n= 3)

1. Davidson JK. Avascular necrosis of bone. In: Ledingham IM (Ed). Proceedings of the 2nd International Congress on Hyperbaric Oxygenation, Glasgow Sept.1964. London: Livingstone; 1965. S. 11-25.
2. Neubauer RA, Kagan RI, Gottlieb SF. Hyperbaric oxygen treatment of aseptic necrosis: a case study. Proceedings of the 14th European Underwater and Baromedical Society Annual Meeting, Aberdeen 5.-9. Sep. 1988. Aberdeen 1988.
3. Turati A, Japicca M, Ventura A, Longoni C, Pani U. Necrosis of the femoral head and OHP: a therapeutical approach. Undersea Biomed Res 1990; 17(Suppl): 172.

Einschlusskriterium E1 nicht erfüllt: Studie bezieht sich nicht auf Zielerkrankung (n= 14)

1. Abstracts from the 20th annual meeting of the European Underwater and Baromedical Society, Malta, 14-17 September 2000. Undersea Hyperb Med 2001; 28(1): 37-54.
2. Annual Scientific Meeting of the Undersea and Hyperbaric Medical Society (UHMS), Sydney, Australia, May 25-29, 2004. Undersea Hyperb Med 2004; 31(3): 303-379.
3. Bernbeck B, Christaras A, Krauth K, Lentrodt S, Strelow H, Schaper J et al. Bone marrow oedema and aseptic osteonecrosis in children and adolescents with acute lymphoblastic leukaemia or non-Hodgkin-lymphoma treated with hyperbaric-oxygen-therapy (HBO): an approach to cure? Klin Padiatr 2004; 216(6): 370-378.

4. Cianci P. Adjunctive hyperbaric oxygen therapy in the treatment of thermal burns: a review. *Burns* 1994; 20(1): 5-14.
5. Giebfried JW, Lawson W, Biller HF. Complications of hyperbaric oxygen in the treatment of head and neck disease. *Otolaryngol Head Neck Surg* 1986; 94(4): 508-511.
6. Gomez-Castillo JD, Bennett MH. The cost of hyperbaric therapy at the Prince of Wales Hospital, Sydney. *SPUMS J* 2005; 35(4): 194-198.
7. Heng MCY, Harker J, Csathy G, Marshall C, Brazier J, Sumampong S et al. Angiogenesis in necrotic ulcers treated with hyperbaric oxygen. *Ostomy Wound Manage* 2000; 46(9): 18-24.
8. Jäger M, Werner A, Lentrodt S, Mödder U, Krauspe R. Schmerztherapie bei nichtjuvenilen, aspetischen Osteonekrosen. *Schmerz* 2004; 18(6): 481-491.
9. Lackner H, Benesch M, Moser A, Smolle-Jüttner F, Linhart W, Raith J et al. Aseptic osteonecrosis in children and adolescents treated for hemato-oncologic diseases: a 13-year longitudinal observational study. *J Pediatr Hematol Oncol* 2005; 27(5): 259-263.
10. Pedesini G, Oriani G, Gaietta T, Guarino A. Hyperbaric oxygen therapy (HOT) in radionecrosis. *Minerva Med* 1982; 73(42): 2977-2981.
11. Scherer A, Engelbrecht V, Bernbeck B, May P, Willers R, Göbel U et al. MRI evaluation of aseptic osteonecrosis in children over the course of hyperbaric oxygen therapy. *RoFo* 2000; 172(10): 798-801.
12. Scherer A, Engelbrecht V, Krauth KA, Bernbeck B, Reinwand U, Willers R et al. MRT-Verlaufsbeurteilung aseptischer Knochennekrosen (AON) bei Kindern mit chemotherapierter maligner Grunderkrankung. *Klin Padiatr* 2001; 213(2): 56-62.
13. Vorosmarti J. Transient osteoporosis of the hip. *Undersea Biomed Res* 1990; 17(6): 543.
14. Wang C, Schwaitzberg S, Berliner E, Zarin DA, Lau J. Hyperbaric oxygen for treating wounds: a systematic review of the literature. *Arch Surg* 2003; 138(3): 272-279.

Einschlusskriterium E5 nicht erfüllt: Keine kontrollierte Interventionsstudie (n= 38)

1. Castellano Gutierréz R, Morales CS, Gálvez Alvarez C, Rodriguez González W. [Treatment of aseptic necrosis of the head of the femur with hyperbaric oxygenation: preliminary report]. *Rev Cubana Med* 1988; 27(8): 64-69.
2. Cimsit M, Aydin S, Aktas S, Nogay HA, Bulus HH, Celik A. Hyperbaric oxygen (HBO therapy in selected indications). In: Cimsit M (Ed). *Proceedings of the XXth Annual Meeting of EUBS on Diving and Hyperbaric medicine*. Istanbul: European Underwater and Baromedical Society; 1994. S. 347-351. Istanbul, Turkey).
3. Conti V, Tassy J, Leonardelli M, Ohresser P. [Limits to hyperbaric oxygenation in the treatment of aseptic osteonecrosis of the femur head]. *Maroc Med* 1970; 50(536): 389.
4. Cotto-Cumba C, Myers RAM. Avascular necrosis of the hip treated with hyperbaric oxygen. *Undersea Biomed Res* 1992; 19(Suppl): 99.

5. Curry KM, Bartow WR, Moses S, Montalbano F, Titus J. Idiopathic aseptic necrosis of the femoral head, treatment with hyperbaric oxygen. *Undersea Biomed Res* 1992; 19(Suppl): 83.
6. Domachevsky L. Transient osteoporosis associated with hyperhomocystinemia: a possible role for hyperbaric oxygen therapy. *Undersea Hyperb Med* 2004; 31(3): 275-279.
7. Freier J, Strohm G, Sauer J, Maronna U. Hyperbare oxygenation as a treatment for adults with femur head-necrosis [unveröffentlicht].
8. Freier J, Sauer J, Ferlemann HJ, Maronna U, Scholl A, Strohm G. First results in the treatment of idiopathic femoral head necrosis using the hyperbaric oxygen therapy. *Bologna: Grafica Victoria*; 1996, S. 17-18.
9. Iapicca M, Longoni C. Necrosis of the femoral head and HBO: Indications, posology and results. In: Marroni A, Oriani G, Wattel F (Ed). *Proceedings of the International Joint Meeting on Hyperbaric and Underwater Medicine*. Milan: European Underwater and Baromedical Society; 1996. S. 19-21.
10. Iwata H, Torii S, Hasegawa Y, Itoh H, Mizuno M, Genda E et al. Indications and results of vascularized pedicle iliac bone graft in avascular necrosis of the femoral head. *Clin Orthop Relat Res* 1993;(295): 281-288.
11. Kawashima M, Tamura H, Nagayoshi I, Takao K, Yoshida K, Yamaguchi T. Hyperbaric oxygen therapy in orthopedic conditions. *Undersea Hyperb Med* 2004; 31(1): 155-162.
12. Kuipers RM, Schardijn GHC, Hamelynck KJ, Agenant DMA. Treatment of femoral head necrosis. 21 Aug. 1985; Göteborg: European Underwater and Baromedical Society; 1985, S. 13.
13. Lepawsky M. Avascular osteonecrosis ameliorated by hyperbaric oxygen: seven year follow-up. *Undersea Biomed Res* 1990; 17(Suppl): 58.
14. Morales S, Junco R, Galves MC, Rodriguez W, Castellanos R. Use of HBO in the treatment of aseptic necrosis of the femoral head on adult people and in Legg-Calve-Perthes disease. *Bologna: Grafica Victoria*; 1996, S. 23.
15. Neubauer RA, Kagan RI, Gottlieb SF. The use of hyperbaric oxygen for the treat of aseptic bone necrosis: a case study. *Undersea Biomed Res* 1989; 16(Suppl): 23.
16. Reis ND, Schwartz O, Militianu D, Ramon Y, Levin D, Norman D et al. Hyperbaric oxygen therapy as a treatment for stage-I avascular necrosis of the femoral head. *J Bone Joint Surg Br* 2003; 85(3): 371-375.
17. Sanchez EC, Gordon F, Verduzco R, Soto C. Hyperbaric oxygen therapy in avascular necrosis of the hip. *Undersea Biomed Res* 1990; 17(Suppl): 58.
18. Turati A, Japicca M, Ventura A. Necrosis of the femoral head and HBO: a therapeutical approach. *Minerva Ortopedica e Traumatologica* 1991; 42(6): 283-287.

Übersichtsartikel

19. NHLBI workshop summary: hyperbaric oxygenation therapy. *Am Rev Respir Dis* 1991; 144(6): 1414-1421.

20. Aanderud L, Seland JH, Molvaer OI. [Hyperbaric oxygen therapy]. *Tidsskr Nor Laegeforen* 1994; 114(21): 2467-2468.
21. Bakker DJ. Hyperbaric oxygen therapy: past, present and future indications. *Adv Exp Med Biol* 1992; 317: 95-105.
22. Caplan ES. Hyperbaric oxygen. *Pediatr Infect Dis J* 2000; 19(2): 151-152.
23. Cochard G. Hyperbaric oxygen therapy. *Ann Biol Clin (Paris)* 2003; 61(2): 207-211.
24. Davis JC, Dunn JM, Heimbach RD. Indications for hyperbaric oxygen therapy. *Tex Med* 1980; 76(8): 44-47.
25. Davis M. The editor's offering. *SPUMS J* 2005; 35(4): 177.
26. Friehs G, Klepp G, Gollmann K, Rader W, Stolze A. Hyperbare Oxygenation in der Klinik: erste Erfahrungen. *Zentralbl Chir* 1975; 100(6): 321-331.
27. Gill AL. Hyperbaric oxygen: Its uses, mechanisms of action and outcomes. *QJM* 2004; 97(7): 385-395.
28. Grim PS. Hyperbaric oxygen therapy. *Journal of the American Medical Association* 1990; 263(16): 2216-2220.
29. Haltern C, Siekmann UPF, Rump AFE, Rossaint R. Hyperbare Oxygenationstherapie (HBO): eine Standortbestimmung. *Anesthesiol Intensivmed Notfallmed Schmerzther* 2000; 35(8): 487-502.
30. Hofmann S, Mazieres B. Osteonekrose: natürlicher Verlauf und konservative Therapie. *Orthopade* 2000; 29(5): 403-410.
31. Hofmann S. The painful bone marrow edema syndrome of the hip joint. *Wien Klin Wochenschr* 2005; 117(4): 111-120.
32. Kim HJ. Hyperbaric oxygen therapy as a treatment for stage-I avascular necrosis of the femoral head. *J Bone Joint Surg Br* 2004; 86(1): 150-151.
33. Leach RM, Rees PJ, Wilmschurst P. ABC of oxygen: hyperbaric oxygen therapy. *BMJ* 1998; 317(7166): 1140-1143.
34. Markel DC, Horton J. The role of electrical stimulation, bone morphogenic protein, and future directions in osteonecrosis of the femoral head. *Semin Arthroplasty* 2004; 15(3): 171-174.
35. Mesimeris Th, Voskopoulos G, Papadopoulos G, Melekos Th. Hyperbaric medicine: the civilian Greek experience. 1994, S. 352-355.
36. Mont MA, Jones LC, Hungerford DS. Nontraumatic osteonecrosis of the femoral head: ten years later. *J Bone Joint Surg Am* 2006; 88(5): 1117-1132.
37. Mutschler W, Muth CM. Hyperbare Sauerstofftherapie in der Unfallchirurgie. *Unfallchirurg* 2001; 104(2): 102-114.
38. Strauss MB, Bryant B. Hyperbaric oxygen. *Orthopedics* 2002; 25(3): 303-310.

ANHANG B.2: LISTE DER IM TITEL-/ABSTRACTSCREENING AUSGESCHLOSSENEN STUDIEN MIT AUSSCHLUSSGRÜNDEN

Ausschlusskriterium A1: Tierexperimentelle Studien (n= 8)

1. Bejar J, Peled E, Boss JH. Vasculature deprivation-induced osteonecrosis of the rat femoral head as a model for therapeutic trials. *Theor Biol Med Model* 2005; 2: 24.
2. Bejar J, Boss JH. Vasculature deprivation-induced osteonecrosis of rats' femoral heads associated with the formation of deep surface depressions. *Eur J Orthop Surg Traumatol* 2006; 16(2): 95-102.
3. Bergo GW, Tyssebotn I. How will hyperbaric oxygen influence the pump work of the rat heart? Marroni A, Oriani G (Hrsg) (Ed). *Diving and hyperbaric medicine: Proceedings of the XIIIth Annual Meeting of the European Undersea Biomedical Society, Palermo (Italy) September 9-12, 1987; 9 Sept. 1987; Flagstaff, AZ: Best Publishing Company; 1987, S. 40.*
4. Blanco NM, Zamboni WA, Stephenson LL. The effect of hyperbaric oxygen treatment on the survival of skeletal muscle subjected to ischemia-reperfusion. *J Investig Med* 1996; 44(1): 172A
5. Boss JH, Misselevich I, Bejar J, Norman D, Zinman C, Reis DN. Experimentally gained insight-based proposal apropos the treatment of osteonecrosis of the femoral head. *Med Hypotheses* 2004; 62(6): 958-965.
6. Cairnduff F, Dixon B, Vernon D, Brown SB. The effect of hyperbaric oxygen on the photodynamic response of a rodent fibrosarcoma. In: Spinelli P, Dal Fante M, Marchesini R (Ed). *Photodynamic therapy and biomedical lasers. Amsterdam: Excerpta Medica; 1992. S. 483-486.*
7. Strauss MB, Winet H, Bao JY, Greemberg DA, Messina. Reparative osteogenesis and neovascularization in a bone chamber: Effect of HBO. *Undersea Biomed Res* 1989; 16(Suppl): 43.
8. Walker P, Bates E, Chung W. Effects of hyperbaric pressure on the growth plates of rats. *SPUMS J* 1997; 27(3): 125-130.

Einschlusskriterium E1 nicht erfüllt: Studie bezieht sich nicht auf Zielerkrankung (n = 417)

1. Abstracts of the Proceedings of the 9th Congress of the Euroacademia Multidisciplinaria Neurotraumatologica, Bucharest, Romania, May 19 -22, 2004. *Acta Neurochir (Wien)* 2006; 148(5): i-xix.
2. Aasen AO, Ruud TE, Haffner J, Raeder M, Solheim K, Stadaas JO et al. [Necrotizing fasciitis surgical treatment]. *Tidsskr Nor Laegeforen* 1989; 109(27): 2768-2772.
3. Abt JL, Maynor ML. Brown recluse spider bites a report of nine cases successfully treated with hyperbaric oxygen in a monoplace chamber. *South Med J* 1991; 84(9): 2S25

4. Abu-Serriah MM, McGowan DA, Moos KF, Bagg J. Extra-oral endosseous craniofacial implants and radiotherapy. *Int J Oral Maxillofac Surg* 2003; 32(6): 585-592.
5. Aguilar EA, Smith K, Fife CE. Salvage of auricular reconstruction using hyperbaric therapy. *Undersea Hyperb Med* 1993; 20(Suppl): 25.
6. Aitasalo K, Klossner J, Niinikoski J. Hyperbaric oxygen with surgery in the treatment of mandibular and maxillary osteoradionecrosis. Wattel F (Hrsg) (Ed). *Proceedings of the 1st European Consensus Conference on Hyperbaric Medicine: Lille (France), September 19-21, 1994; 19 Sept. 1994; Nord-Picardie: CRAM; 1994, S. 211-215.*
7. Aitasalo K, Grenman R, Virolainen E, Niinikoski J, Klossner J. A modified protocol to treat early osteoradionecrosis of the mandible. *Undersea Hyperb Med* 1995; 22(2): 161-170.
8. Aitasalo K, Niinikoski J, Klossner J. A modified protocol to treat early osteoradionecrosis and osteomyelitis of the mandible with HBO and surgery. Sipinen SA, Leinio M (Hrsg) (Ed). *Proceedings of the XXIst Annual Meeting of EUBS on Diving and Hyperbaric Medicine, Helsinki, June 28th-July 1st, 1995; 28 June 1995; Helsinki: Painatuskeskus; 1995, S. 104.*
9. Aitasalo K, Niinikoski J, Grenman R, Virolainen E. A modified protocol for early treatment of osteomyelitis and osteoradionecrosis of the mandible. *Head Neck* 1998; 20(5): 411-417.
10. Aktas S, Aydin S, Elbuken ME, Celik A, Akkas B, Cimsit M. Treatment of adriamycin extravasation with hyperbaric oxygen. Sipinen SA, Leinio M (Hrsg) (Ed). *Proceedings of the XXIst Annual Meeting of EUBS on Diving and Hyperbaric Medicine, Helsinki, June 28th-July 1st, 1995; 28 June 1995; Helsinki: Painatuskeskus; 1995, S. 263-268.*
11. Al-Waili NS, Butler GJ, Beale J, Abdullah MS, Finkelstein M, Merrow M et al. Influences of hyperbaric oxygen on blood pressure, heart rate and blood glucose levels in patients with diabetes mellitus and hypertension. *Arch Med Res* 2006; 37(8): 991-997.
12. Albert TW, Smith JD, Everts EC, Cook TA. Dacron mesh tray and cancellous bone in reconstruction of mandibular defects. *Arch Otolaryngol* 1986; 112(1): 53-59.
13. Ang E, Black C, Irish J, Brown DH, Gullane P, O'Sullivan B et al. Reconstructive options in the treatment of osteoradionecrosis of the craniomaxillofacial skeleton. *Br J Plast Surg* 2003; 56(2): 92-99.
14. Arcuri MR, Fridrich KL, Funk GF, Tabor MW, LaVelle WE. Titanium osseointegrated implants combined with hyperbaric oxygen therapy in previously irradiated mandibles. *J Prosthet Dent* 1997; 77(2): 177-183.
15. Artru F, Chacornac R, Deleuze R. Hyperbaric oxygenation for severe head injuries. Preliminary results of a controlled study. *Eur Neurol* 1976; 14(4): 310-318.
16. Ashamalla HL, Ames JW, Uri A, Winkler P. Hyperbaric oxygen in the management of osteoradionecrosis. *Med Pediatr Oncol* 1996; 27(1): 48-53.
17. Ashamalla HL, Thom SR, Goldwein JW. Hyperbaric oxygen therapy for the treatment of radiation-induced sequelae in children: The University of Pennsylvania experience. *Cancer* 1996; 77(11): 2407-2412.

18. Aslam M. Medical scenario under water. *J Coll Physicians Surg Pak* 2001; 11(7): 411-413.
19. Bainbridge M, Fardy MJ, Crean S. The role of hyperbaric oxygen in oral and maxillofacial surgery. *Dent Health* 2004; 43(3): 3-7.
20. Baixe JH. Eleven years' experience in hyperbaric medicine. *Med Aeronaut Spat Med Subaquat Hyperbare* 1978; 17(65): 90-91.
21. Bakker DJ. Soft tissue infections and radionecrosis. The role of hyperbaric oxygen in a combined treatment approach. Mekjavic I, Tipton M, Eiken O (Hrsg) (Ed). *Diving and hyperbaric medicine: Proceedings of the XXIII Annual Scientific Meeting of the European Underwater and Baromedical Society, 1997, Bled, Slovenia; Ljubljana: Biomed; 1997, S. 91-95.*
22. Balzan M, Cacciottolo JM, Casha A. Intestinal infarction following carbon monoxide poisoning. *Postgrad Med J* 1993; 69(810): 302-303.
23. Bastian FO, Jennings RA, Hoff CJ. Effect of trimethoprim sulfamethoxazole and hyperbaric oxygen on experimental *spiroplasma-mirum* encephalitis. *Res Microbiol* 1989; 140(2): 151-158.
24. Benizri E, Fabiani P, Migliori G, Chevallier D, Peyrottes A, Raucoules M et al. Gangrene of the perineum. *Urology* 1996; 47(6): 935-939.
25. Benjelloun A, Boulaich M, Rachidi FA, Essakalli L, Benchaqroun L, Jazouli N et al. [Osteoradionecrosis of the jaws: Apropos of seven cases]. *Rev Stomatol Chir Maxillofac* 1998; 99(4): 192-198.
26. Bennett M, Feldmeier J, Smee R, Milross C. Hyperbaric oxygenation for tumour sensitisation to radiotherapy. *Cochrane Database Syst Rev* 2005;(4): CD005007
27. Bennett MH, Feldmeier J, Hampson N, Smee R, Milross C. Hyperbaric oxygen therapy for late radiation tissue injury [Cochrane Review]. *Cochrane Database Syst Rev* 2005; Issue 3. Chichester: John Wiley & Sons Ltd.
28. Bergo GW, Tyssebotn I. Heart performance during hyperbaric oxygen (HBO) exposure in awake, habetuated rats. *Undersea Biomed Res* 1988; 15(Suppl): 54.
29. Bernbeck B, Krauth KA, Scherer A, Engelbrecht V, Göbel U. Aseptic osteonecrosis in a child with nephroblastoma healed by hyperbaric oxygen therapy. *Med Pediatr Oncol* 2002; 39(1): 47-48.
30. Berry GH, Dixon B, Ward AJ. The Leeds results for radiotherapy in HBO for carcinoma of the head and neck. *Clin Radiol* 1979; 30(5): 591-592.
31. Bertelli A, Bertelli AAE, Giovannini L, Spaggiari P. Protective synergic effect of coenzyme Q-10 and carnitine on hyperbaric oxygen toxicity. *Int J Tissue React* 1990; 12(3): 193-196.
32. Beumer J, Harrison R, Sanders B, Kurrasch M. Osteoradionecrosis: Predisposing factors and outcomes of therapy. *Head Neck Surg* 1984; 6(4): 819-827.
33. Biasotto M, Chiandussi S, Dore F, Rinaldi A, Rizzardi C, Cavalli F et al. Clinical aspects and management of bisphosphonates-associated osteonecrosis of the jaws. *Acta Odontol Scand* 2006; 64(6): 348-354.

34. Bilbault P, Ba-Faye A, Assemi P, Jaeger A, Schneider F. [Spontaneous anaerobic osteomyelitis with necrotizing fasciitis of femur: Two reasons for the use of hyperbaric oxygenotherapy]. *Ann Fr Anesth Reanim* 2004; 23(6): 597-600.
35. Bill TJ, Hoard MA, Gampper TJ. Applications of hyperbaric oxygen in otolaryngology head and neck surgery: Facial cutaneous flaps. *Otolaryngol Clin North Am* 2001; 34(4): 753-766.
36. Borgeiois SL, Jr., Alvarez CM. Use of vinyl polysiloxane impression material as an extraoral obturator for orocutaneous fistulas. *J Oral Maxillofac Surg* 2002; 60(5): 597-599.
37. Bouachour G, Jr., Cronier P, Gouello JP, Tirot P, Harry P, Alquier P. Hyperbaric oxygen therapy in the mangement of fractures of the Calcaneus. *Trikilis N (Hrsg) (Ed).Proceeding of the XVII Annual Meeting of the European Undersea and Baromedical Society on Diving and Hyperbaric Medicine, Crete, Greece, 1991 Sep 29-Oct 3; 29 Sept. 1991; Trondheim: EUBS; 1991, S. 435.*
38. Bouachour G, Jr., Audeguy P, Varache N, Coppo B, Tirot P, Gouello JP et al. [Management of perineal gangrene: An analysis of seventeen cases]. *Sem Hop Paris* 1992; 68(20): 583-587.
39. Bouachour G, Jr. Pathophysiologic bases for the use of hyperbaric oxygen in soft tissue radionecrosis. *Wattel F (Hrsg) (Ed).Proceedings of the 1st European Consensus Conference on Hyperbaric Medicine: Lille (France), September 19-21, 1994; 19 Sept. 1994; Nord-Picardie: CRAM; 1994, S. 196-203.*
40. Brattebo G, Aanderud L, Risberg J, Thorsen E, Forland M. Incidence of decompression illness among HBO nurses. *Mekjavic IB, Tipton MJ, Eiken O (Hrsg) (Ed).Diving and hyperbaric medicine: Proceedings of the XXIII Annual Scientific Meeting of the European Underwater and Baromedical Society, 1997, Bled, Slovenia; Ljubljana: Biomed; 1997.*
41. Brennan DC, Schnitzler MA, Baty JD, Ceriotti CS, Lowell JA, Shenoy S et al. A pharmacoeconomic comparison of antithymocyte globulin and muromonab CD3 induction therapy in renal transplant recipients. *Pharmacoeconomics* 1997; 11(3): 237-245.
42. Brown DH, Evans A, Sandor GKB. Hyperbaric oxygen therapy in the management of osteoradionecrosis of the mandible. In: *Yanagita N, Nakashima T (Ed). Hyperbaric Oxygen Therapy in Otorhinolaryngology. Basel: Karger; 1998. S. 14-32.54).*
43. Brown RB, Sands M. Infectious disease indications for hyperbaric oxygen therapy. *Compr Ther* 1995; 21(11): 663-667.
44. Brummelkamp WH. Reflections on hyperbaric oxygen therapy at 3 atmospheres absolute for clostridium welchi infections. *Ledingham IMA (Hrsg) (Ed).Hyperbaric Oxygenation: Proceedings of the Second International Congress, Glasgow September 1964; Edinburgh: Livingstone; 1965, S. 239-250.*
45. Buchbinder D, St Hilaire H. The use of free tissue transfer in advanced osteoradionecrosis of the mandible. *J Oral Maxillofac Surg* 2006; 64(6): 961-964.

46. Buchholz TA, McCabe K, Cobb J, Haroff H, Prestidge BR, Ehler WJ. TP53 overexpression in radiation-induced osteosarcoma of the rabbit mandible. *Radiat Res* 1999; 151(3): 278-282.
47. Calhoun JH, Manring MM. Adult osteomyelitis. *Infect Dis Clin North Am* 2005; 19(4): 765-786.
48. Canori E, Polastri F, Formai C. Hyperbaric oxygen therapy on maxillofacial pathologies (10 cases). Trikilis N (Hrsg) (Ed). *Proceeding of the XVII Annual Meeting of the European Undersea and Baromedical Society on Diving and Hyperbaric Medicine, Crete, Greece, 1991 Sep 29-Oct 3; 29 Sept. 1991; Trondheim: EUBS; 1991, S. 375-380.*
49. Cantarella G, Mazzola RF, Pagani D. The fate of an amputated nose after replantation. *Am J Otolaryngol* 2005; 26(5): 344-347.
50. Carl W, Ikner C. Dental extractions after radiation therapy in the head and neck area and hard tissue replacement (HTR) therapy: a preliminary study. *J Prosthet Dent* 1998; 79(3): 317-322.
51. Carter G, Goss AN, Doecke C. Bisphosphonates and avascular necrosis of the jaw: A possible association. *Med J Aust* 2005; 182(8): 413-415.
52. Cassatly MG, Rostock M, Gocke MW. Iatrogenic osteonecrosis of the maxilla caused by laser injury. *J Oral Maxillofac Surg* 1999; 57(2): 184-186.
53. Cesaro S, Brugiolo A, Faraci M, Uderzo C, Rondelli R, Favre C et al. Incidence and treatment of hemorrhagic cystitis in children given hematopoietic stem cell transplantation: A survey from the Italian association of pediatric hematology oncology-bone marrow transplantation group. *Bone Marrow Transplant* 2003; 32(9): 925-931.
54. Chang CH, Conley JJ, Herbert C, Jr. Radiotherapy of advanced carcinoma of the oropharyngeal region under hyperbaric oxygenation. An interim report. *Am J Roentgenol Radium Ther Nucl Med* 1973; 117(3): 509-516.
55. Chang DW, Oh HK, Robb GL, Miller MJ. Management of advanced mandibular osteoradionecrosis with free flap reconstruction. *Head Neck* 2001; 23(10): 830-835.
56. Chang K, Tsang N, Chen C, Su J, Hao S. Endoscopic management of skull base osteoradionecrosis. *Laryngoscope* 2000; 110(7): 1162-1165.
57. Chang YC, Kao PF, Lee MS, Lin MC, Tzen KY. *Nucl Med Commun* 2002; 23(6): 569-572.
58. Chantarasak ND, Basu PK. Fournier's gangrene following vasectomy. *Br J Urol* 1988; 61(6): 538-539.
59. Charnov JH, Narayana PA, Cotler HB. Magnetic resonance imaging of hyperbaric oxygen treated type one spinal cord injuries. *Clin Res* 1990; 38(4): 940A.
60. Chavez JA, Adkinson CD. Adjunctive hyperbaric oxygen in irradiated patients requiring dental extractions: Outcomes and complications. *J Oral Maxillofac Surg* 2001; 59(5): 518-522.
61. Chen CF, Liu HM, Fang HS. Renal functions following hyperbaric oxygen toxicity in conscious rats. *Proc Natl Sci Counc Repub China B* 1987; 11(1): 66-71.

62. Chuba PJ, Aronin P, Bhambhani K, Eichenhorn M, Zamarano L, Cianci P et al. Hyperbaric oxygen therapy for radiation-induced brain injury in children. *Cancer* 1997; 80(10): 2005-2012.
63. Chung JL, Kuo MC, Chia TO. Actinomycosis in a patient treated for maxillary osteoradionecrosis. *J Oral Maxillofac Surg* 1998; 56(2): 251-253.
64. Clarke, D. Re: Maier et al. Review of severe osteoradionecrosis treated by surgery alone or surgery with postoperative hyperbaric oxygen. *Br J Oral Maxillofac Surg* 2000; 38: 167-246. *Br J Oral Maxillofac Surg* 2001; 39(3): 243-244.
65. Clayman L. Management of dental extractions in irradiated jaws: A protocol without hyperbaric oxygen therapy. *J Oral Maxillofac Surg* 1997; 55(3): 275-281.
66. Close P, Ectors M, Thys JP, Cornil A. Clostridial gas gangrene: A review of 48 consecutive cases. *Acta Clin Belg* 1988; 43(6): 411-418.
67. Conti S, Castelli GP. Risk fractures of the talus treated with HBO. Marroni A, Oriani G, Wattel F (Hrsg) (Ed). *Proceedings of the 12th International Congress on Hyperbaric Medicine: International joint meeting, Milano, Italy, 4-8, September 1996; Flagstaff, AZ: Best Publications Company; 1998, S. 11-16.*
68. Conway EE, Jr., Zuckerman G, Touger M, Tyrell J. Carbon monoxide poisoning in pediatric patients. *Clin Res* 1993; 41(3): 605A
69. Corey EC. Nontraumatic gas gangrene: Case report and review of emergency therapeutics. *J Emerg Med* 1991; 9(6): 431-436.
70. Costantino PD, Friedman CD, Steinberg MJ. Irradiated bone and its management. *Otolaryngol Clin North Am* 1995; 28(5): 1021-1038.
71. Cramer FS, Harford FJ, Henderson RA. The role of adjuvant hyperbaric oxygen in the management of intestinal radionecrosis. *Undersea Biomed Res* 1985; 12(Suppl): 45.
72. Cristoferi G, Fabris G, Ronconi AM, Bozza F, Gallassi GC, Bucca D et al. [Gas gangrene: Clinical considerations, prognosis and therapeutic prospects in our experience]. *J Chir (Paris)* 1991; 128(5): 243-246.
73. Curi MM, Dib LL, Kowalski LP, Landman G, Mangini C. Opportunistic actinomycosis in osteoradionecrosis of the jaws in patients affected by head and neck cancer: Incidence and clinical significance. *Oral Oncol* 2000; 36(3): 294-299.
74. Davis JC, Landeen JM, Levine RA. Pyoderma gangrenosum: Skin grafting after preparation with hyperbaric oxygen. *Plast Reconstr Surg* 1987; 79(2): 200-207.
75. Davis M. The editor's offering. *SPUMS J* 2004; 34(2): 177.
76. De Martino G, Ortolani O, Crescenzi G, Celentano L, Giorgetti D. [Prevention and protection against oxygen free radical damage in hyperbaric oxygen therapy]. *Boll Soc Ital Biol Sper* 1988; 64(1): 69-76.
77. Delanian S, Lefaix J. Refractory osteoradionecrosis: Striking healing with a combination of pentoxifylline-tocopherol. *Radiother Oncol* 2000; 56(Suppl 1): S129.
78. Delanian S, Lefaix JL. The radiation-induced fibroatrophic process: Therapeutic perspective via the antioxidant pathway. *Radiother Oncol* 2004; 73(2): 119-131.

79. Demurov EA, Milchakov V, Bogdanova IA, Koloskov YB, Teplyakov VG, Gerasimov AM. [The intact rabbit myocardium contractile function and antioxidative system in hyperbaric oxygenation]. *Fiziol Zh SSSR Im I M Sechenova* 1986; 72(8): 1107-1112.
80. Denton A, Forbes A, Andreyev J, Maher EJ. Non surgical interventions for late radiation proctitis in patients who have received radical radiotherapy to the pelvis [Cochrane Review]. *Cochrane Database Syst Rev* 2002; Issue 1. Chichester: John Wiley & Sons Ltd.
81. Denton AS, Clarke NW, Maher EJ. Non-surgical interventions for late radiation cystitis in patients who have received radical radiotherapy to the pelvis [Cochrane Review]. *Cochrane Database Syst Rev* 2002; Issue 3. Chichester: John Wiley & Sons Ltd.
82. Denton AS, Maher EJ. Interventions for the physical aspects of sexual dysfunction in women following pelvic radiotherapy [Cochrane Review]. *Cochrane Database Syst Rev* 2003; Issue 1. Chichester: John Wiley & Sons Ltd.
83. Dockendorf BL, Frazee RC, Peterson WG, Myers D. Treatment of acute intestinal ischemia with hyperbaric oxygen. *South Med J* 1993; 86(5): 518-520.
84. Donoff RB. Treatment of the irradiated patient with dental implants: The case against hyperbaric oxygen treatment. *J Oral Maxillofac Surg* 2006; 64(5): 819-822.
85. Dormand EL, Banwell PE, Goodacre TEE. Radiotherapy and wound healing. *Int Wound J* 2005; 2(2): 112-127.
86. Dost P, Reifferscheid S, Roth H, Burrig KF. Clostridium-septicum-Infektion bei Tumorpatienten. *Chirurg* 1991; 62(2): 147-149.
87. Egashira K, Ohno M, Uchino A, Hayashi K, Nakayama C, Nakata H. [Bone scintigraphy of decompression sickness]. *Nippon Igaku Hoshasen Gakkai Zasshi* 1988; 48(6): 749-758.
88. Ehler WJ, Marx RE, Peleg MJ. Oxygen as a drug: A dose response curve for radiation necrosis. *Undersea Hyperb Med* 1993; 20(Suppl): 44-45.
89. Encinas Charro M, Herrero Meseguer JI, Sanchez Gonzalez U, Ortiz Melon F, Santidrian Miguel JP, Quesada Suescun A. [Necrotizing gas-producing infections: Role of hyperbaric oxygen therapy]. *Med Clin (Barc)* 1988; 90(8): 316-320.
90. Endo S, Matsuoka T, Nagasawa T, Utsunomiya O, Kan K, Taki K et al. [A case report of severe gas gangrene complicated with sepsis and dic]. *J Iwate Med Assoc* 1989; 41(3): 393-396.
91. Epstein J, Van Den Meij E, McKenzie M, Wong F, Lepawsky M, Stevenson-Moore P. Postradiation osteonecrosis of the mandible: A long-term follow-up study. *Oral Surg Oral Med Oral Pathol Oral Radiol Endod* 1997; 83(6): 657-662.
92. Epstein JB, Wong FL, Dickens A, Szasz I, Lepawsky M. Bone and gallium scans in postradiotherapy osteonecrosis of the jaw. *Head Neck* 1992; 14(4): 288-292.
93. Epstein JB. Osteoradionecrosis of the jaws: Clinical characteristics and relation to the field of irradiation. *J Oral Maxillofac Surg* 2000; 58(10): 1093-1095.
94. Ersan Y, Özgültekin R, Cetinkale O, Celik V, Ayanund F, Cercel A. Fournier-Gangrän. *Langenbecks Arch Chir* 1995; 380(3): 139-143.

95. Esclamado R, Larrabee WF, Jr., Zel GE. Efficacy of steroids and hyperbaric oxygen on survival of dorsal skin flaps in rats. *Otolaryngol Head Neck Surg* 1990; 102(1): 41-44.
96. Etoh T, Maie M, Muramatsu M. A successful case of neonatal malrotation with midgut volvulus without massive intestinal necrosis using HBO. *Japanese Journal of Hyperbaric Medicine* 1994; 29(2): 117-129.
97. Evanger K, Haugen OH, Aanderud L, Thorsen E, Pierscionek BK. Hypermetropia-succeeded myopia after hyperbaric oxygen therapy. *Optom Vis Sci* 2006; 83(3): 195-198.
98. Fabbrocini G, Leandro G, Longobardi P. Role of hyperbaric oxygen therapy in skin cryogenic ulcer healing. Bitterman N, Lincoln R (Hrsg) (Ed). *Diving and Hyperbaric Medicine: Proceedings of the XVth Annual Scientific Meeting of the European Underwater and Baromedical Society, September 1989, Eilat, Israel; 17 Sept. 1989; Tel Aviv: Israeli Navy; 1989, S. 273-278.*
99. Faglia E, Baroni GC, Favales F, Ballerio G. [Treatment of diabetic gangrene by hyperbaric oxygen therapy]. *Journ Annu Diabetol Hotel Dieu* 1987; 209-216.
100. Fagundes HM, Lai PP, Dehner LP, Perez CA, Carcia DM, Emami BN et al. Postoperative radiotherapy for malignant fibrous histiocytoma. *Int J Radiat Oncol Biol Phys* 1992; 23(3): 615-619.
101. Fattore L, Strauss RA. Hyperbaric oxygen in the treatment of osteoradionecrosis: A review of its use and efficacy. *Oral Surg Oral Med Oral Pathol* 1987; 63(3): 280-286.
102. Feldmeier JJ, Heimbach RD, Davolt DA, Brakora MJ. Hyperbaric oxygen as an adjunctive treatment for laryngeal necrosis: A report of ten consecutive cases. *Undersea Biomed Res* 1992; 19(Suppl): 82.
103. Feldmeier JJ, Heimbach RD, Davolt DA, Brakora MJ. Hyperbaric oxygen as an adjunctive treatment for severe laryngeal necrosis: A report of nine consecutive cases. *Undersea Hyperb Med* 1993; 20(4): 329-335.
104. Feldmeier JJ, Heimbach RD, Davolt DA, Stegmann BJ. Hyperbaric oxygen for radiation necrosis of the chest wall: A retrospective review of twenty patients. *Undersea Hyperb Med* 1994; 21(Suppl): 78.
105. Feldmeier JJ, Heimbach RD, Davolt DA, Brakora MJ, Stegmann BJ, Sheffield PJ. Hyperbaric oxygen as an adjunct for abdominopelvic radiation necrosis. *Undersea Hyperb Med* 1995; 22(Suppl): 75.
106. Feldmeier JJ. Management of problem wounds: Irradiated tissue. *Clinical Management of Problem Wounds, Symposium V, September 27-28, 1996, San Antonio, Texas; 27 Sept. 1997; 1996.*
107. Feldmeier JJ. Delayed radiation injury and HBO2. *UHMS Pacific Chapter Meeting, Feb 6-7 1998, Salt Lake City, Utah; 1998.*
108. Feldmeier JJ, Hampson NB, Bennett MH. In response to the negative randomized controlled hyperbaric trial by Annane et al in the treatment of Mandibular ORN. *Undersea Hyperb Med* 2005; 32(3): 141-143.
109. Ferguson BJ. Mucormycosis of the nose and paranasal sinuses. *Otolaryngol Clin North Am* 2000; 33(2): 349-365.

110. Fiessler FW, Silverman ME, Riggs RL, Szucs PA. Indication for hyperbaric oxygen treatment as a predictor of tympanostomy tube placement. *Undersea Hyperb Med* 2006; 33(4): 231-235.
111. Filntisis GA, Farmer JC, Moon RE, Scher RL, Kraft KL, Piantadosi CA. Laryngeal radionecrosis and hyperbaric oxygen therapy: Report of 18 cases and review of the literature. *Ann Otol Rhinol Laryngol* 2000; 109(6): 554-562.
112. Fledelius HC, Jansen EC, Thorn J. Refractive change during hyperbaric oxygen therapy: A clinical trial including ultrasound ophthalmometry. *Acta Ophthalmol Scand* 2002; 80(2): 188-190.
113. Fledelius HC, Jansen E. Hypermetropic refractive change after hyperbaric oxygen therapy. *Acta Ophthalmol Scand* 2004; 82(3 Pt 1): 313-314.
114. Fontana J. Case Study: Gas gangrene. *Undersea Biomed Res* 1989; 16(Suppl): 15.
115. Fontanesi J, Beckford N, Golden EB, Jr., Cianci P. Impact of hyperbaric oxygen on radiation induced xerostomia in patients with malignancies of the head and neck. *Undersea Biomed Res* 1990; 17(Suppl): 67-68.
116. Fontanesi J, Golden E, Heidemann R. Treatment of radiation induced CNS radiation necrosis with hyperbaric oxygen therapy (HBOT). *Undersea Hyperb Med* 1993; 20(Suppl): 23.
117. Fontanesi J, Muhlbauer M, King S, Cianci P. Hyperbaric oxygen therapy in the treatment of radiation induced CNS necrosis. *Undersea Hyperb Med* 1994; 21(Suppl): 32.
118. Freeman G. Cystoid macular oedema in uveitis: An unsolved problem. *Eye* 2001; 15(1): 12-17.
119. Frey G. Gas gangrene (clostridial myonecrosis) necrotizing soft tissue infections osteomyelitis (refractory). *Acta Anaesthesiol Scand* 1996; 40(Suppl 109): 200-203.
120. Friedland DR, Lustig LR. Osteoradionecrosis of the temporal bone: Assessment and management. *Curr Opin Otolaryngol Head Neck Surg* 2002; 10(5): 366-370.
121. Friedman RB. Osteoradionecrosis: causes and prevention. *NCI Monogr* 1990;(9): 145-149.
122. Friedman RB. Osteoradionecrosis: causes and preventions. *NCI Monogr* 1990;(9): 145-149.
123. Fujiwara Y. The effect of HBO on hepatic failure. *Undersea Biomed Res* 1990; 17(Suppl): 45-46.
124. Gaglioti D, Andriani A, Colasanti U, Papa R, Villiva N, Riva C. Clinical aspects of bisphosphonate-associated oral osteonecrosis in patients with multiple myeloma. *Clin Cases Miner Bone Metab* 2006; 3(2): 192-197.
125. Gal TJ, Yueh B, Futran ND. Influence of prior hyperbaric oxygen therapy in complications following microvascular reconstruction for advanced osteoradionecrosis. *Arch Otolaryngol Head Neck Surg* 2003; 129(1): 72-76.

126. Galler C, Epstein JB, Guze KA, Buckles D, Stevenson-Moore P. The development of osteoradionecrosis from sites of periodontal disease activity: Report of 3 cases. *J Periodontol* 1992; 63(4): 310-316.
127. Gallucci C, Agrillo A, Iannetti G, Foa R, Petrucci MT. Possible role of ozone therapy in the treatment of osteonecrosis of the jaws in multiple myeloma patients. *Blood* 2001; 106(11 Part 1): 965A-966A.
128. Gandini C, Michael M, Broccolino M. Carbon monoxide poisoning and cardiac damage: preliminary results. Marroni A, Oriani G, Wattel F (Hrsg) (Ed). *Proceedings of the 12th International Congress on Hyperbaric Medicine: International joint meeting, Milano, Italy, 4-8, September 1996; Flagstaff, AZ: Best Publications Company; 1998, S. 335-341.*
129. Gempp E, Louge P. [Early detection of asymptomatic dysbaric osteonecrosis of the shoulder after type 1 decompression sickness: A case report]. *Rev Med Interne* 2005; 26(6): 514-517.
130. Gerdes B, Winter KJ, Heuler R, Lausen M. Fournier'sche Gangrän. *DMW* 1996; 121(33): 1021-1024.
131. Goepfert H, Marx RE. Letter to the editor. *Am J Surg* 1992; 163(4): 457.
132. Gonzalez BV, Kenney K, Coker CT, Johnson-Lamb L. Pouching management of ileostomy with mucocutaneous separation complicated by abdominal wound infection and abscess. *J Wound Ostomy Continence Nurs* 2006; 33(3S Suppl 1): S9.
133. Goss AN, Pirone C, Wilkinson D. Re: Maier et al. Review of severe osteoradionecrosis treated by surgery alone or surgery with postoperative hyperbaric oxygen. *Br J Oral Maxillofac Surg* 2000; 38: 167-246. *Br J Oral Maxillofac Surg* 2001; 39(3)-242.
134. Gosselin PG, Coleman RM, Osmolski TV, Altschule MD, Weiner EJ, Hojnacki JL et al. The role of thiosalicylic acid in combating hyperbaric oxygen toxicity. *Clin Res* 1990; 38(2): 521A.
135. Grady AM, Krishnan V, Cohen L. Postirradiation angiosarcoma of the head and neck: Report of a case. *J Oral Maxillofac Surg* 2002; 60(7): 828-831.
136. Granstrom G, Branemerk P, Kullaa-Mikkonen A. Diagnostic methods to evaluate the clinical and morphological response of hyperbaric oxygen treatment on irradiated tissues. Trikilis N (Hrsg) (Ed). *Proceeding of the XVII Annual Meeting of the European Undersea and Baromedical Society on Diving and Hyperbaric Medicine, Crete, Greece, 1991 Sep 29-Oct 3; 29 Sept. 1991; Trondheim: EUBS; 1991, S. 423-434.*
137. Granstrom G, Fagerberg-Mohlin B, Fornander J, Lindstrom J. Aspects on the management of patients with osteoradionecrosis after therapy of head and neck cancer. Schmutz J, Wendling J (Hrsg) (Ed). *Proceedings of the Joint Meeting on Diving and Hyperbaric Medicine: Basle, Switzerland, 15-19 September 1992, EUBS, XVIIIth Annual Meeting and Stiftung für Hyperbarmedizin, Basel. 3rd Swiss Symposium on Hyperbaric Medicine; Basel: Foundation for Hyperbaric Medicine; 1992, S. 163-169.*
138. Granstrom G, Bagenholm T, Edstrom S. Mandible reconstruction in the irradiated patient using microvascularized osteomyocutaneous tissue grafting and hyperbaric oxygen. Schmutz J, Wendling J (Hrsg) (Ed). *Proceedings of the Joint Meeting on Diving and Hyperbaric Medicine: Basle, Switzerland, 15-19 September 1992, EUBS, XVIIIth Annual*

- Meeting and Stiftung für Hyperbarmedizin, Basel. 3rd Swiss Symposium on Hyperbaric Medicine; 15 Sept. 1992; Basel: Foundation for Hyperbaric Medicine; 1992, S. 170-177.
139. Granstrom G, Fagerberg-Mohlin B, Fornander J, Lindstrom J. A prospective study of osteradionecrosis therapy. Reinertsen RE (Hrsg) (Ed). Proceedings of the XIXth Annual Meeting of European Undersea Biomedical Society on Diving and Hyperbaric Medicine, Trondheim, Norway, August 17 - 20, 1993; Trondheim: SINTEF UNIMED; 1993, S. 121-125.
 140. Green MO, Brannen AL. Hyperbaric oxygen therapy for beta-radiation-induced scleral necrosis. *Ophthalmology* 1995; 102(7): 1038-1041.
 141. Green MO, Brannen AL. Hyperbaric oxygen therapy for beta-radiation-induced scleral necrosis. *Ophthalmology* 1995; 102(7): 1038-1041.
 142. Green RJ, Dafoe DC, Raffin TA. Necrotizing fasciitis. *Chest* 1996; 110(1): 219-229.
 143. Greinwald JH, Jr., Wilson JF, Haggerty PG. Peritonsillar abscess: An unlikely cause of necrotizing fasciitis. *Ann Otol Rhinol Laryngol* 1995; 104(2): 133-137.
 144. Grime PD, Bryson P. Re: Maier et al. Review of severe osteoradionecrosis treated by surgery alone or surgery with postoperative hyperbaric oxygen. *Br J Oral Maxillofac Surg* 2000; 38: 167-246. *Br J Oral Maxillofac Surg* 2001; 39(3): 242-243.
 145. Gross B, Bitterman N, Levanon D, Nir I, Harel D. Horseradish peroxidase as a cytochemical marker of blood-brain barrier integrity in oxygen toxicity in the central nervous system. *Exp Neurol* 1986; 93(3): 471-480.
 146. Guida RA, Finn DG, Buchalter IH, Brookler KH, Kimmelman CP. Radiation injury to the temporal bone. *Am J Otol* 1990; 11(1): 6-11.
 147. Gutkowski S. Hyperbaric oxygen: A powerful health ally. *Contemporary Oral Hygiene* 2005; 5(8): 26-27.
 148. Haers PE, Gratz KW, Schenk B, Sailer HF. Hyperbaric oxygen therapy as an adjuvant in maxillofacial surgery. Schmutz J, Wendling J (Hrsg) (Ed). Proceedings of the Joint Meeting on Diving and Hyperbaric Medicine: Basle, Switzerland, 15-19 September 1992, EUBS, XVIIIth Annual Meeting and Stiftung für Hyperbarmedizin, Basel. 3rd Swiss Symposium on Hyperbaric Medicine; Basel: Foundation for Hyperbaric Medicine; 1992, S. 160-162.
 149. Haffty BG, Hurley R, Peters LJ. Radiation therapy with hyperbaric oxygen at 4 atmospheres pressure in the management of squamous cell carcinoma of the head and neck: results of a randomized clinical trial. *Cancer J Sci Am* 1999; 5(6): 341-347.
 150. Hall C, Kissuras B, Lepawsky M. Dysbaric osteonecrosis ameliorated by hyperbaric oxygen. *Undersea Hyperb Med* 1993; 20(Suppl): 25.
 151. Hao SP, Hung CC, Wei FC, Chen CY, Yeh ARM, Su J et al. Systematic management of osteoradionecrosis in the head and neck. *Laryngoscope* 1999; 109(8): 1224-1327.
 152. Hardy KR, Thom SR. Pathophysiology and treatment of carbon monoxide poisoning. *J Toxicol Clin Toxicol* 1994; 32(6): 613-629.
 153. Hart GB. The treatment of radiation necrosis of the mandible. Desola J (Hrsg) (Ed). Diving and hyperbaric medicine: Proceedings of the IX congress of the European Undersea

- Biomedical Society, September 1983, Barcelona; 23 Sept. 1983; Barcelona: Edicions CRIS; 1984, S. 157-163.
154. Hartmann A, Almeling M, Carl UM. Hyperbare Oxygenierung (HBO) zur Behandlung radiogener Nebenwirkungen. *Strahlenther Onkol* 1996; 172(12): 641-648.
 155. Hellstein JW, Marek CL. Bisphosphonate osteochemonecrosis (bis-phossy jaw): Is this phossy jaw of the 21st century? *J Oral Maxillofac Surg* 2005; 63(5): 682-689.
 156. Hendrikse A, Blekkenhorst G. The effect of two fractions of radiation, delivered in air or in hyperbaric oxygen, on the Fib/T tumour in WHT mice pretreated with a hypoxic gas mixture. *Radiother Oncol* 1992; 23(1): 26-32.
 157. Heng MCY, Harker J, Bardakian VB, Ayvazian H. Enhanced healing and cost-effectiveness of low-pressure oxygen therapy in healing necrotic wounds: A feasibility study of technology transfer. *Ostomy Wound Manage* 2000; 46(3): 52-58.
 158. Henk JM. Overcoming the oxygen effect: hyperbaric oxygen or protracted fractionation. *Fifth International Hyperbaric Congress Proceedings II*. 1974. S. 794-801.
 159. Henk JM. The influence of oxygen and hypoxia on laryngeal cancer management. *Laryngoscope* 1975; 85(7): 1134-1144.
 160. Henk JM, Smith CW. Radiotherapy and hyperbaric oxygen in head and neck cancer. Interim report of second clinical trial. *Lancet* 1977; 2(8029): 104-105.
 161. Henk JM, Kunkler PB, Smith CW. Radiotherapy and hyperbaric oxygen in head and neck cancer. Final report of first controlled clinical trial. *Lancet* 1977; 2(8029): 101-103.
 162. Henk JM. Late results of a trial of hyperbaric oxygen and radiotherapy in head and neck cancer: a rationale for hypoxic cell sensitizers? *Int J Radiat Oncol Biol Phys* 1986; 12(8): 1339-1341.
 163. Higuchi T, Oto T, Millar IL, Levvey BJ, Williams TJ, Snell GI. Preliminary report of the safety and efficacy of hyperbaric oxygen therapy for specific complications of lung transplantation. *J Heart Lung Transplant* 2006; 25(11): 1302-1309.
 164. Hirn M, Niinikoski J. Hyperbaric oxygen in the treatment of clostridial gas gangrene. *Ann Chir Gynaecol* 1988; 77(1): 37-40.
 165. Hirn M, Niinikoski J. Management of perineal necrotizing fasciitis (Fournier's gangrene). *Ann Chir Gynaecol* 1989; 78(4): 277-281.
 166. Hirn M, Niinikoski J, Lehtonen OP. Effect of hyperbaric oxygen and surgery on experimental gas gangrene. *Eur Surg Res* 1992; 24(6): 356-362.
 167. Holbach KH, Wassmann H, Kolberg T. [Improved reversibility of the traumatic midbrain syndrome using hyperbaric oxygen]. *Acta Neurochir (Wien)* 1974; 30(3-4): 247-256.
 168. Huang XM, Zheng YQ, Zhang XM, Mai HQ, Zeng L, Liu X et al. Diagnosis and management of skull base osteoradionecrosis after radiotherapy for nasopharyngeal carcinoma. *Laryngoscope* 2006; 116(9): 1626-1631.
 169. Hubert PM, Moon RE, Piantadosi CA, Shelton DI, Boso AE. Hyperbaric therapy of soft tissue radionecrosis. *Undersea Biomed Res* 1991; 18(Suppl): 83.

170. Hugentobler M, Richter M. [A proposed algorithm for medicodental care of patients treated with bisphosphonates]. *Rev Stomatol Chir Maxillofac* 2006; 107(6): 441-444.
171. Hullett DA. Induction of recipient unresponsiveness with hyperbaric oxygen culture. *J Cell Biochem* 1995; 59(Suppl 21A): 169.
172. Hunt TK. Hyperbaric oxygen therapy for osteoradionecrosis. *Am J Surg* 1994; 167(5): 551.
173. Hunter SE, Scher RL. Clinical implications of radionecrosis to the head and neck surgeon. *Curr Opin Otolaryngol Head Neck Surg* 2003; 11(2): 103-106.
174. Hyperbaric Center Advisory Committee Emergency Medical Service, City of New York. A registry for carbon monoxide poisoning in New York city. *J Toxicol Clin Toxicol* 1988; 26(7): 419-441.
175. Ian AM, Sandor GK, Iera D, Mhawi A, Peel S, Evans AW et al. Hyperbaric oxygen results in an increase in rabbit calvarial critical sized defects. *Oral Surg Oral Med Oral Pathol Oral Radiol Endod* 2006; 101(2): 144-149.
176. Incavo SJ, Pappas CN. Diagnosis and classification of avascular necrosis of the hip. *Semin Arthroplasty* 2004; 15(3): 140-144.
177. Jancovici R, Brinquin L, Tripon P, Naudan P, Manaa J, Bonsignour JP et al. [Gas gangrene: An extreme surgicomical and not medicosurgical emergency]. *J Chir (Paris)* 1987; 124(4): 250-252.
178. Jäger M, Wild A, Krauspe R. Osteonekrose und HELLP-Syndrom. *Z Geburtshilfe Neonatol* 2003; 207(6): 213-219.
179. Jenkinson SG, Jordan J, Duncan CA. Effects of selenium deficiency on glutathione-induced protection from hyperbaric hyperoxia in rat. *Am J Physiol* 2001; 257(6 Pt 1): L393-L398.
180. Jenssen J, Syversen T. Effects of high pressure on the production on TNF from monocytes. *Undersea Biomed Res* 1990; 17(Suppl): 121.
181. Jereczek-Fossa BA, Orecchia R. Radiotherapy-induced mandibular bone complications. *Cancer Treat Rev* 2002; 28(1): 65-74.
182. Jereczek-Fossa BA, Zarowski A, Milani F, Orecchia R. Radiotherapy-induced ear toxicity. *Cancer Treat Rev* 2003; 29(5): 417-430.
183. Jisander S, Grenthe B, Salemark L. Treatment of mandibular osteoradionecrosis by cancellous bone grafting. *J Oral Maxillofac Surg* 1999; 57(8): 936-942.
184. Johnson RP. HBO in oral/maxillofacial surgery. UHMS Pacific Chapter Meeting, Feb 6-7, Salt Lake City, Utah; 1998.
185. Johnson RP. Adjunctive hyperbaric oxygen in irradiated patients requiring dental extractions: Outcomes and complications. *J Oral Maxillofac Surg* 2001; 59(5): 523-524.
186. Jolly DE. Osteoradionecrosis, oral health and dental treatment. *Dent Assist* 2004; 73(2): 4-9.
187. Jones JP, Jr., Ramirez S, Doty SB. The pathophysiologic role of fat in dysbaric osteonecrosis. *Clin Orthop Relat Res* 1993;(296): 256-264.

188. Jüttner B, Scheinichen D, Bartsch S, Heine J, Ruschulte H, Elsner HA et al. Lack of toxic side effects in neutrophils following hyperbaric oxygen. *Undersea Hyperb Med* 2003; 30(4): 305-311.
189. Kahle M, Kuhse W, Wintermeyer LA. Unintentional carbon monoxide poisoning from indoor use of pressure washers-Iowa, January 1992-January 1993. *MMWR Morb Mortal Wkly Rep* 1993; 42(40): 777-785.
190. Kaleva V, Raykov D, Ratcheva I, Beltcheva M, Hristosova H, Kertikova S. [Cases of aseptic osteonecrosis in children with acute lymphoblastic leukemia]. *Pediatriya* 2005; 45(4): 44-48.
191. Kamyshov YM, Malai EF, Sheremet IV, Cheban DA, Orlovskaya SD. [Non-drug preparation of oncological patients with surgery in an outpatient clinic]. *Vestn Akad Med Nauk SSSR* 1986;(6): 78-82.
192. Kanatas AN, Lowe D, Harrison J, Rogers SN. Survey of the use of hyperbaric oxygen by maxillofacial oncologists in the UK. *Br J Oral Maxillofac Surg* 2005; 43(3): 219-225.
193. Katsikeris N, Young ER, Wood RE, Maxymiw WG. Postradiation dental extractions without hyperbaric oxygen. *Oral Surg Oral Med Oral Pathol* 1992; 74(2): 155-157.
194. Kawashima M, Tamura H. Osteonecrosis in divers - prevention and treatment (Abstract). *J UOEH* 1984; 6(Suppl): 35
195. Keller EE. Part II: Placement of dental implants in the irradiated mandible: A protocol without adjunctive hyperbaric oxygen. *J Oral Maxillofac Surg* 1997; 55(9): 972-980.
196. Kelly J, Sadeghani K, Ownby CL, Gottlieb SF, Van Meter KW, Torbati D. The amelioration of rattlesnake venom-induced myonecrosis and hemorrhage in mice by hyperbaric oxygen therapy. *Undersea Biomed Res* 1988; 15(Suppl): 54.
197. Kelly JJ, Sadeghani K, Gottlieb SF, Ownby CL, Van Meter KW, Torbati D. Reduction of rattlesnake-venom-induced myonecrosis in mice by hyperbaric oxygen therapy. *J Emerg Med* 1991; 9(1-2): 1-7.
198. Kerwin SC, Lewis DD, Elkins AD, Oliver JL, Hosgood G, Pechman RD, Jr. et al. Effect of hyperbaric oxygen treatment on incorporation of an autogenous cancellous bone graft in a nonunion diaphyseal ulnar defect in cats. *Am J Vet Res* 2000; 61(6): 691-698.
199. Ketterl R, Beckurts T, Kovacs J, Stubinger B, Hipp R, Claudi B. Gas-gangrene following arthroscopic surgery. *Arthroscopy* 1989; 5(1): 79-83.
200. Khan B, Evans W, Easterbrook M. Hyperbaric oxygen therapy and refractive changes: A prospective study. *Clin Surg Ophthalmol* 2005; 23(10): 370-373.
201. Kindwall EP. Compressed air tunneling and caisson work decompression procedures: Development, problems, and solutions. *Undersea Hyperb Med* 1997; 24(4): 337-345.
202. Kisner WH. Multiple spontaneous rib fractures secondary to osteoradionecrosis treatment with hyperbaric oxygen and surgery. *Contemp Surg* 1992; 40(3): 22-24.
203. Klein JC. Transoral mandibulectomy in advanced osteoradionecrosis. *Head Neck Surg* 1979; 2(2): 160-164.

204. Klemetti E, Rico-Vargas S, Mojon P. Short duration hyperbaric oxygen treatment effects blood flow in rats: Pilot observations. *Lab Anim* 2005; 39(1): 116-121.
205. Knight J. On being a patient in a hyperbaric chamber. *SPUMS J* 2002; 32(3): 153-154.
206. Koren G, Sharav T, Pastuszak A, Garrettson LK, Hill K, Samson I et al. A multicenter, prospective study of fetal outcome following accidental carbon monoxide poisoning in pregnancy. *Reprod Toxicol* 1991; 5(5): 397-403.
207. Korholz D, Bruder M, Engelbrecht V, Ruther W, Göbel U. Aseptic osteonecrosis in children with acute lymphoblastic leukemia. *Pediatr Hematol Oncol* 1998; 15(4): 307-315.
208. Korhonen K, Niinikoski J. Hyperbaric oxygen therapy in the management of clostridial gas gangrene. Mekavic IB, Tipton MJ, Eiken O (Hrsg) (Ed). *Diving and hyperbaric medicine: Proceedings of the XXIII Annual Scientific Meeting of the European Underwater and Baromedical Society, 1997, Bled, Slovenia; Ljubljana: Biomed; 1997, S. 161-164.*
209. Kovacevic H, Petri NM, Andric D. Hyperbaric oxygenation in the treatment of war casualties in Croatia from 1991 to 1993. Cimsit M (Hrsg) (Ed). *Diving and hyperbaric medicine: Proceedings of the XXth Annual Meeting of EUBS on Diving and Hyperbaric Medicine, September 1994, Istanbul; Istanbul: Hyperbaric Medicine and Research Center; 1994, S. 356-361.*
210. Kuipers RM, Schardijn GHC, Agenant DMA, Hoefnagel CA, Hamelynck KJ. Early detection and treatment of avascular bone necrosis in divers. Örnhagen H, Carlsson AL (Hrsg) (Ed). *Diving and hyperbaric medicine: Proceedings of the XI Annual Meeting of the European Undersea Biomedical Society, Göteborg, Sweden, August 21-23, 1985; 21 Aug. 1985; Bromma: Kugel Tryckeri; 1985, S. 159-164.*
211. Kunkler PB, Boulis-Wassif S, Shah NK, Sutherland WH, Smith C. A controlled trial of hyperbaric oxygen in the radiotherapy of head and neck tumours. *Br Journal of Radiology* 1968; 41: 557
212. Kut V. Osteonecrosis of the jaw in myeloma patients receiving pamidronate or zoledronate (Abstract). *Blood* 2002; 104(11, Part 2)-315B.
213. Kveton JF. Surgical management of osteoradionecrosis of the temporal bone. *Otolaryngol Head Neck Surg* 1988; 98(3): 231-234.
214. Laktaoui A, Kriet M, Souhail H, Khayati A, Chana E, Terzahz A. [Post-traumatic fat embolism with isolated ocular reach: Report of case]. *Med Armees* 2003; 31(1): 49-52.
215. Laman SD, Whitaker DC, Hoffman HH, Jebson P. Hyperbaric oxygen and Mohs micrographic surgery in the treatment of osteoradionecrosis and recurrent cutaneous carcinoma. *J Dermatol Surg Oncol* 1992; 18(7): 579-583.
216. Lambert PM, Intriere N, Eichstaedt R. Management of dental extractions in irradiated jaws: A protocol with hyperbaric oxygen therapy. *J Oral Maxillofac Surg* 1997; 55(3): 268-274.
217. Landesberg R, Wilson T, Grbic JT. Bisphosphonate-associated osteonecrosis of the jaw: Conclusions based on an analysis of case series. *Dent Today* 2006; 25(8): 52-57.

218. Lane NJ, Thorniley MS, Manek S, Fuller BJ, Green CJ. Hemoglobin oxygenation kinetics and secondary ischemia in renal transplantation. *Transplantation* 1996; 61(5): 689-696.
219. Langford FPJ, Moon RE, Stolp BW, Scher RL. Treatment of cervical necrotizing fasciitis with hyperbaric oxygen therapy. *Otolaryngol Head Neck Surg* 1995; 112(2): 274-278.
220. Larsen PE. Part I: Treatment of cervical necrotizing fasciitis with hyperbaric oxygen therapy. *J Oral Maxillofac Surg* 1997; 55(9): 967-971.
221. Leon SP. Bisphosphonate-associated osteonecrosis of the jaw: Questioning the proposed protocols. *Dent Today* 2006; 25(11): 16.
222. Lepawsky M, Salvian AJ. Group A beta hemolytic streptococcal necrotizing fasciitis-toxic shock with purpura fulminans ameliorated by adjunctive hyperbaric oxygen. *Undersea Biomed Res* 1990; 17(Suppl): 103.
223. Lepawsky M, Scudamore C, Fenwick J, Macgregor G. Post traumatic pure clostridial hepatic necrosis. *Undersea Biomed Res* 1991; 18(Suppl): 30.
224. Lepawsky M, McKenzie MR, Wong FLW, Epstein JB. Mandibular osteoradionecrosis ameliorated by hyperbaric oxygen. *Undersea Biomed Res* 1992; 19(Suppl): 99.
225. Lian QL, Hang RC, Yan HF, Chen T, Ni GT, Lu HQ et al. Effects of hyperbaric oxygen on S-180 sarcoma in mice. *Undersea Hyperb Med* 1995; 22(2): 153-160.
226. Lim AAT, Karakla DW, Watkins DV. Osteoradionecrosis of the cervical vertebrae and occipital bone: a case report and brief review of the literature. *Am J Otolaryngol* 1999; 20(6): 408-411.
227. Lim JS, Cho MJ. [The effects of hyperbaric oxygen therapy on the skin flap survival in the diabetic rat]. *Katollik Taehak Uihakpu Nonmunjip* 1994; 47(1): 339-345.
228. Lin TF, Lehner CE, Lanpier EH, Wilson MA, Markel MD, Dueland R. Alizarin complexone enhances macroscopic pathology of experimental dysbaric osteonecrosis (DON) in sheep. *Undersea Hyperb Med* 1994; 21(Suppl): 23.
229. Lind F. Clinical hyperbaric medicine: An introductory review. Reinertsen RE (Hrsg) (Ed). *Proceedings of the XIXth Annual Meeting of European Undersea Biomedical Society on Diving and Hyperbaric Medicine, Trondheim, Norway, August 17 - 20, 1993; Trondheim: Sintef Unimed; 1993, S. 110-120.*
230. Liu W, Zhao W, Lu X, Zheng X, Luo C. Clinical pathological study of treatment of chronic hepatitis with hyperbaric oxygenation. *Chin Med J* 2002; 115(8): 1153-1157.
231. Lo WL, Chang RCS, Yang AH, Kao SY. Aspergillosis of the temporomandibular joint following irradiation of the parotid region: A case report. *Int J Oral Maxillofac Surg* 2003; 32(5): 560-562.
232. London SD, Park SS, Gampper TJ, Hoard MA. Hyperbaric oxygen for the management of radionecrosis of bone and cartilage. *Laryngoscope* 1998; 108(9): 1291-1296.
233. Lucca M, Unger HD, Devenny AM. Treatment of Fournier's gangrene with adjunctive hyperbaric oxygen therapy. *Am J Emerg Med* 1990; 8(5): 385-387.

234. Lugassy G, Nemets A. Severe osteomyelitis of the jaws in long term survivors multiple myeloma patients treated with biphosphonates: a new clinical entity. *Blood* 2004; 104(11 Part 2): 307B.
235. Lugassy G, Shaham R, Nemets A, Ben-Dor D, Nahlieli O. Severe osteomyelitis of the jaw in long-term survivors of multiple myeloma: A new clinical entity. *Am J Med* 2004; 117(6): 440-441.
236. Lukich VL, Korotaev GM, Shakhverdiev MG, Vernekin EB, . [HBO in the combined therapy of purulent peritonitis and peritoneal sepsis]. *Sov Med* 1991;(5): 27-28.
237. Lund VE, Kentala E, Scheinin H, Lertola K, Klossner J, Aitasalo K et al. Effect of age and repeated hyperbaric oxygen treatments on vagal tone. *Undersea Hyperb Med* 2005; 32(2): 111-119.
238. Luongo C, Chiefari M, Vicario C. Ten a proposal of absolute indication for HBO. *Undersea Biomed Res* 1990; 17(Suppl): 151.
239. Maguire PD, Meyerson MB, Neal CR, Hamann MS, Bost AL, Anagnost JW et al. Toxic cure: Hyperfractionated radiotherapy with concurrent cisplatin and fluorouracil for Stage III and IVA head-and-neck cancer in the community. *Int J Radiat Oncol Biol Phys* 2004; 58(3): 698-704.
240. Maier A, Gaggl A, Klemen H, Santler G, Anegg U, Fell B et al. Review of severe osteoradionecrosis treated by surgery alone or surgery with postoperative hyperbaric oxygenation. *Br J Oral Maxillofac Surg* 2000; 38(3): 173-176.
241. Malcangio M, Bartolini A, Ghelardini C, Bennardini F, Malmberg-Aiello P, Franconi F et al. Effect of ICV taurine on the impairment of learning, convulsions and death caused by hypoxia. *Psychopharmacology* 1989; 98(3): 316-320.
242. Malins T. Re: Maier et al. Review of severe osteoradionecrosis treated by surgery alone or surgery with postoperative hyperbaric oxygen. *Br J Oral Maxillofac Surg* 2000; 38: 167-246. *Br J Oral Maxillofac Surg* 2001; 39(3)-243.
243. Mao B, Lei D, Chen L. [Clinical analysis of diffuse axonal injury]. *Hua Xi Yi Ke Da Xue Xue Bao* 1996; 27(4): 422-425.
244. Marciani RD, Ownby HE. Osteoradionecrosis of the jaws. *J Oral Maxillofac Surg* 1986; 44(3): 218-223.
245. Marx RE. A new concept in the treatment of osteoradionecrosis. *J Oral Maxillofac Surg* 1983; 41(6): 351-357.
246. Marx RE, Johnson RP, Kline SN. Prevention of osteoradionecrosis: a randomized prospective clinical trial of hyperbaric oxygen versus penicillin. *J Am Dent Assoc* 1985; 111(1): 49-54.
247. Marx RE, Johnson RP. Studies in the radiobiology of osteoradionecrosis and their clinical significance. *Oral Surg Oral Med Oral Pathol* 1987; 64(4): 379-390.
248. Marx RE, Johnson RP. Osteoradionecrosis: Recent advances and clinical experience. *Clinical Management of Problem Wounds, Symposium V, September 27-28, 1996, San Antonio, Texas; 27 Sept. 1996; 1996.*

249. Marzella L, Muhvich K, Myers RA. Effect of hyperoxia on liver necrosis induced by hepatotoxins. *Virchows Arch B Cell Pathol Incl Mol Pathol* 1986; 51(6): 497-507.
250. Matharu MS, Goadsby PJ. Cluster headache: Focus on emerging therapies. *Expert Rev Neurother* 2004; 4(5): 895-907.
251. Mathieu D, Nolf MM, Germain-Alonzo M, Furon D, Wattel F. Prognostic factors in carbon monoxide poisoning results of a long-term follow-up survey of 774 patients. *Undersea Biomed Res* 1990; 17(Suppl): 130.
252. Mathieu D, Nevriere R, Teillon C, Chagnon JL, Lebleu N, Wattel F. Cervical necrotizing fasciitis: Clinical manifestations and management. *Clin Infect Dis* 1995; 21(1): 51-56.
253. Mauvecin GA, Espinosa CA. [Hyperbaric oxygen therapy as an adjuvant management of anaerobic infections]. *Prensa Med Argent* 1994; 81(4): 282-286.
254. Maxymiw WG, Wood RE, Liu FF. Postradiation dental extractions without hyperbaric oxygen. *Oral Surg Oral Med Oral Pathol* 1991; 72(3): 270-274.
255. May K, Hodgson M. Chronic wound healing with hyperbaric oxygen. *Primary Intention* 2002; 10(4): 145-146.
256. Mazin VV, Dubrov AI, Zhukov AA. [Hyperbaric oxygenation in combined treatment of acute renal failure]. *Urol Nefrol (Mosk)* 1992; 0(4-6): 29-30.
257. McKenzie MR, Wong FLW, Epstein JB, Lepawsky M. Hyperbaric oxygen and postradiation osteonecrosis of the mandible. *Eur J Cancer B Oral Oncol* 1993; 29B(3): 201-207.
258. Mekavic IB, Jakovljevic M, Vukusic AV, Korosec M. Treatment of frostbite with hyperbaric oxygen: A case report. *Cimsit M (Hrsg) (Ed). Diving and hyperbaric medicine: Proceedings of the XXth Annual Meeting of EUBS on Diving and Hyperbaric Medicine, September 1994, Istanbul; Istanbul: Hyperbaric Medicine and Research Center; 1994, S. 300-302.*
259. Mendel V, Reichert B, Sinamowski HJ, Scholz HC. Therapy with hyperbaric oxygen and cefazolin for experimental osteomyelitis due to *Staphylococcus aureus* in rats. *Undersea Hyperb Med* 1999; 26(3): 169-174.
260. Mendel V, Sinamowski HJ, Scholz HC. Synergy of HBO2 and a local antibiotic carrier for experimental osteomyelitis due to *staphylococcus aureus* in rats. *Undersea Hyperb Med* 2004; 31(4): 407-416.
261. Meraw SJ, Reeve CM. Dental considerations and treatment on the oncology patient receiving radiation therapy. *J Am Dent Assoc* 1998; 129(2): 201-205.
262. Mericske-Stern R, Perren R, Raveh J. Life table analysis and clinical evaluation of oral implants supporting prostheses after resection of malignant tumors. *Int J Oral Maxillofac Implants* 1999; 14(5): 673-680.
263. Merle-Melet M, Mainard D, Regent D, Dopff C, Tamisier JN, Ross P et al. An unusual case of hip septic arthritis due to *Bacteroides fragilis* in an alcoholic patient. *Infection* 1994; 22(5): 353-355.

264. Michaud A, Mongredien-Taburet H, Barthelemy L. [Contribution of hyperbaric oxygen therapy (HBO) to the treatment of radiation necrosis]. *Journal Europeen de Radiotherapie* 1985; 6(3): 153-162.
265. Migliorati CA, Schubert MM, Peterson DE, Seneda LM. Bisphosphonate-associated osteonecrosis of mandibular and maxillary bone: An emerging oral complication of supportive cancer therapy. *Cancer* 2005; 104(1): 83-93.
266. Mignogna MD, Lo Russo L, Fedele S, Ciccarelli R, Lo Muzio L. Case 2: Osteonecrosis of the jaws associated with bisphosphonate therapy. *J Clin Oncol* 2006; 24(9): 1475-1477.
267. Minkina EV, Milyutina NP, Sherstnev KB, Sherstneva IY, Nikolaeva EE, Zhdanov GG. [Lipid peroxidation in the blood of patients subjected to hyperbaric oxygen therapy]. *Izvestiya Severo-Kavkazskogo Nauchnogo Tsentra Vyshei Shkoly Estestvennye Nauki* 1986;(4): 125-128.
268. Monge Mirallas JM, Portillo Martin JA, Martin Garcia B, Hernandez Rodriguez R, Correias Gomez MA, Gutierrez Banos JL et al. [Fournier's disease: Our experience]. *Arch Esp Urol* 1992; 45(10): 993-996.
269. Montero A, Hervás A, Morera R, Sancho S, Córdoba S, Corona JA et al. [Continuous care in radiotherapeutic oncology: Control of chronic symptoms. Secondary effects of treatments with radiotherapy and chemotherapy]. *Oncologia (Madrid)* 2005; 28(3): 41-50.
270. Moran WJ, Panje WR. The free greater omental flap for treatment of mandibular osteoradionecrosis. *Arch Otolaryngol Head Neck Surg* 1987; 113(4): 425-427.
271. Moscariello CGR, Villano PA, Satriano RA. [Regarding a case of gangrenous pyoderma failure of hyperbaric oxygen therapy]. *Chronica Dermatologica* 1989; 20(1): 87-92.
272. Mounsey RA, Brown DH, O'Dwyer TP, Gullane PJ, Koch GH. Role of hyperbaric oxygen therapy in the management of mandibular osteoradionecrosis. *Laryngoscope* 1993; 103(6): 605-608.
273. Muhvich KH, Anderson LH, Mehm WJ. Evaluation of antimicrobials combined with hyperbaric oxygen in a mouse model of clostridial myonecrosis. *J Trauma* 1994; 36(1): 7-10.
274. Mumyakmaz K, Mumyakmaz F, Altundag K, Altundag O. Incidence of mandibular osteoradionecrosis may be low in head and neck cancer patients treated with concurrent radiation and weekly paclitaxel. *Med Hypotheses* 2005; 65(5): 994-995.
275. Murray SJ, Lieberman JM. *Fusobacterium* osteomyelitis in a child with sickle cell disease. *Pediatr Infect Dis J* 2002; 21(10): 979-981.
276. Nachum Z, Adir Y, Sherman D, Melamed Y. Hyperbaric oxygenation (HBO) for post-traumatic soft tissue infections. *Undersea Biomed Res* 1990; 17(Suppl): 161-162.
277. Nachum Z, Kol S, Adir Y, Melamed Y. Massive air embolism: A possible cause of death after operative hysteroscopy using a 32 percent dextran-70 pump. *Fertil Steril* 1992; 58(4): 836-838.
278. Nagler R, Kuten A, Rosenblatt E, Laufer D. [Osteoradionecrosis of the jaws]. *Harefuah* 1995; 129(7-8): 254-256.

279. Natali F, Bonne L. [Pain due to mandibular osteoradionecrosis]. *Douleurs* 2003; 4(5): 255-259.
280. Naveau A, Naveau B. Osteonecrosis of the jaw in patients taking bisphosphonates. *Joint Bone Spine* 2006; 73(1): 7-9.
281. Neal M. Necrotising infections. *Nurs Times* 1994; 90(41): 53-59.
282. Negovskii VA. [Reanimatology as a neurological science]. *Anesteziol Reanimatol* 1993; 0(4): 62-69.
283. Nellen JR, Kindwall EP. Aseptic necrosis of bone secondary to occupational exposure to compressed air: Roentgenologic findings in 59 cases. *Am J Roentgenol Radium Ther Nucl Med* 1972; 115(3): 512-524.
284. Nemets A. Osteomyelitis of the jaw in multiple myeloma patients as a complication of the treatment with biphosphonates. *Blood* 2005; 106(11 Pt 2): 5141.
285. Neubauer RA, Gottlieb SF. Radionuclide imaging techniques in the evaluation of HBOT effects. Trikilis N (Hrsg) (Ed). *Proceeding of the XVII Annual Meeting of the European Undersea and Baromedical Society on Diving and Hyperbaric Medicine, Crete, Greece, 1991 Sep 29-Oct 3; 29 Sept. 1991; Trondheim: EUBS; 1991, S. 269.*
286. Niinikoski J, Hirn M. Hyperbaric Oxygenation in the management of clostridial gas gangrene. *Undersea Biomed Res* 1990; 17(Suppl): 162.
287. Nishikawa K, Goto F. Femoral necrosis due to occlusion of the left common iliac artery in a patient with thromboangiitis obliterans. *The Pain Clinic* 2005; 17(2): 209-212.
288. Niu AKC, Chao C, Lee HC, Lee AJ. Burns treated with adjunctive hyperbaric oxygen therapy: A comparative study in humans. *Undersea Biomed Res* 1990; 17(Suppl): 43.
289. Norman D, Miller Y, Sabo E, Misselevich I, Peskin B, Zinman C et al. The effects of enoxaparin on the reparative processes in experimental osteonecrosis of the femoral head of the rat. *APMIS* 2002; 110(3): 221-228.
290. Ogle OE. Gastrointestinal diseases and considerations in the perioperative management of oral surgical patients. *Atlas Oral Maxillofac Surg Clin North Am* 2006; 18(2): 241-254.
291. Omar W, El-Magbri A. What's wrong with this picture? Diagnostic images, treatment decisions. Woman with painful necrotic skin lesions. *Consultant* 2004; 44(9): 1217-1218.
292. Oriani G, Mazza D, Sacchi C, Faglia E, Favales F, Mazzola E et al. Hyperbaric oxygen therapy in treatment of diabetic gangrene. *Undersea Biomed Res* 1990; 17(Suppl): 271.
293. Oury TD, Piantadosi CA, Crapo JD. Transgenic mice superexpressing human extracellular superoxide dismutase show increased resistance to cold-induced brain edema, but are more susceptible to hyperbaric oxygen. *Am Rev Respir Dis* 1992; 145(4 Pt 2): A713.
294. Pallotta R, Mastrangelo U, Colucci MR, Caroprese VL. Popliteal radionecrosis cured by HBO. *Min med - Med Subacquea Iperbar* 1983; 2(1): 17-19.
295. Parker MJ, Handoll HHG, Griffiths R. Anaesthesia for hip fracture surgery in adults [Cochrane Review]. *Cochrane Database Syst Rev* 2004; Issue 4. Chichester: John Wiley & Sons Ltd.

296. Pasquier D, Hoelscher T, Schmutz J, Dische S, Mathieu D, Baumann M et al. Hyperbaric oxygen therapy in the treatment of radio-induced lesions in normal tissues: A literature review. *Radiother Oncol* 2004; 72(1): 1-13.
297. Patel TH, Eggleston J, Weiss CR, Hofmann LV. Extracorporeal expulsion of a vascular endograft used to treat a mycotic aneurysm. *J Vasc Interv Radiol* 2004; 15(10): 1157-1160.
298. Pelaia P, Rocco M, Conti G, De Blasi RA, Sposato M, Volturo P et al. Intensive care of patients with soft tissue necrotizing infections. *Acta Anaesthesiol Ital* 1989; 40(Suppl 1): 67-74.
299. Peled M, Rubin A, Laufer D. [Cervical necrotizing fasciitis]. *Harefuah* 1994; 126(11): 651-654.
300. Peleg M, Lopez EA. The treatment of osteoradionecrosis of the mandible: The case for hyperbaric oxygen and bone graft reconstruction. *J Oral Maxillofac Surg* 2006; 64(6): 956-960.
301. Pellitteri PK, Kennedy TL, Youn BA. The influence of intensive hyperbaric oxygen therapy on skin flap survival in a swine model. *Arch Otolaryngol Head Neck Surg* 1992; 118(10): 1050-1054.
302. Petzold T, Feindt PR, Carl UM, Gams E. Hyperbaric oxygen therapy in deep sternal wound infection after heart transplantation. *Chest* 1999; 115(5): 1455-1458.
303. Pimlott J, Ormsby PL, Cross M. The effect of white cells on blood filterability at pressure. Marroni A, Oriani G (Hrsg) (Ed). *Diving and hyperbaric medicine: Proceedings of the XIIIth Annual Meeting of the European Undersea Biomedical Society, Palermo (Italy) September 9-12, 1987; 9 Sept. 1987; Flagstaff, AZ: Best Publishing Company; 1987, S. 61.*
304. Plafki C, Carl UM, Glag M, Hartmann KA. The treatment of late radiation effects with hyperbaric oxygenation (HBO). *Strahlenther Onkol* 1998; 174(Suppl 3): 66-68.
305. Powers AT, Jacoby I, Lynch FP, Coen RW, Neumann TS. Adjunctive use of HBO for clostridial myonecrosis in the newborn. Bove AA (Hrsg) (Ed). *Proceedings of the Ninth International Symposium on Underwater and Hyperbaric Physiology, 16-20 September 1986, Kobe, Japan; Bethesda, MD: Undersea and Hyperbaric Medical Society; 1987, S. 1087-1092.*
306. Pozzi S, Marcheselli R, Sacchi S, Quarta G, Musto P, Caparrotti G et al. Analysis of frequency and risk factors for developing bisphosphonate associated osteonecrosis of the jaw. *Blood* 2005; 106(11 Pt 2): 5057.
307. Prather ID, Wilson JR. An alternative oxygen supply technique for the difficult patient. *Undersea Hyperb Med* 1995; 22(2): 183-184.
308. Presswood G, Zamboni WA, Stephenson LL, Santos PM. Effect of artificial airway on ear complications from hyperbaric oxygen. *Laryngoscope* 1994; 104(11 Pt 1): 1383-1384.
309. Price JC, Stevens DL. Hyperbaric oxygen in the treatment of rhinocerebral mucormycosis. *Laryngoscope* 1980; 90(5 Pt 1): 737-747.

310. Radaelli F, Della Volpe A, Colombi M, Bregani PM, Polli EE. Acute gangrene of the scrotum and penis in four hematologic patients: The usefulness of hyperbaric oxygen therapy in one case. *Cancer* 1987; 60(7): 1462-1464.
311. Rakel A, Huot C, Ekoe JM. Canadian Diabetes Association technical review: The diabetic foot and hyperbaric oxygen therapy. *Canadian Journal of Diabetes* 2006; 30(4): 411-421.
312. Raskov HH, Moesgaard F. [Development of gas gangrene following after cholecystectomy]. *Ugeskr Laeger* 1988; 150(16): 983-984.
313. Reher P. Treatment of mandibular osteoradionecrosis by cancellous bone grafting. *J Oral Maxillofac Surg* 1999; 57(8): 942-943.
314. Reuther T, Schuster T, Mende U, Kubler AC. Osteoradionecrosis of the jaws as a side effect of radiotherapy of head and neck tumour patients: A report of a thirty year retrospective review. *Int J Oral Maxillofac Surg* 2003; 32(3): 289-295.
315. Richards A. Oral malignancy in older age. *CME J Geriatr Med* 2006; 8(1): 3-10.
316. Riseman JA, Zamboni WA, Curtis A, Graham DR, Konrad HR, Ross DS. Hyperbaric oxygen therapy for necrotizing fasciitis reduces mortality and the need for debridements. *Surgery* 1990; 108(5): 847-850.
317. Robinson K, Byers M. Diving medicine. *J R Army Med Corps* 2005; 151(4): 256-263.
318. Rocco M, Alampi D, Pelaia P, Nicolucci S, Araimo SFM, Tiberio NS et al. Effectiveness of HBO on chronic osteomyelitis using 99mTc HMPAO labelled leukocyte scintigraphy. *Acta Anaesthesiol Ital* 1994; 45(2 Suppl): 105-109.
319. Rockswold GL, Ford SE. Preliminary results of a prospective randomized trial for treatment of severely brain-injured patients with hyperbaric oxygen. *Minn Med* 1985; 68(7): 533-535.
320. Rockswold GL, Ford SE, Anderson DC, Bergman TA, Sherman RE. Results of a prospective randomized trial for treatment of severely brain-injured patients with hyperbaric oxygen. *J Neurosurg* 1992; 76(6): 929-934.
321. Rogers SN. Does the Annane paper (2004) signal the end of HBO for ORN? *Br J Oral Maxillofac Surg* 2005; 43(6): 538-539.
322. Roldan JC, Terheyden H, Dunsche A, Kampen WU, Schroeder JO. Acne with chronic recurrent multifocal osteomyelitis involving the mandible as part of the SAPHO syndrome: Case report. *Br J Oral Maxillofac Surg* 2001; 39(2): 141-144.
323. Ross ME, Yolton DP, Yolton RL, Hyde KD. Myopia associated with hyperbaric oxygen therapy. *Optom Vis Sci* 1996; 73(7): 487-494.
324. Roux H, Paulin R, Vovan L, Lanza M, Fructus X, Conti V et al. [Dyslipidemia and hyperbaric osteonecrosis in the rat]. *Rev Rhum Mal Osteoartic* 1982; 49(8-9): 615-619.
325. Rudge FW. Osteoradionecrosis of the temporal bone: Treatment with hyperbaric oxygen therapy. *Mil Med* 1993; 158(3): 196-198.
326. Ruocco V, Bimonte D, Luongo C, Florio M. Hyperbaric oxygen treatment of toxic epidermal necrolysis. *Cutis* 1986; 38(4): 267-271.

327. Russkikh YN, Losev YV. [Successful combined use of methods of intensive care and hyperbaric oxygenation in the treatment of acute oral ethylene glycol poisoning]. *Anesteziol Reanimatol* 1992; 0(5-6): 53-54.
328. Salas E, Perez L. Treatment of fournier's gangrene with HBO. *Undersea Biomed Res* 1990; 17(Suppl): 150.
329. Sanger JR, Matloub HS, Yousif NJ, Larson DL. Management of osteoradionecrosis of the mandible. *Clin Plast Surg* 1993; 20(3): 517-530.
330. Sanna G, Zampino MG, Pelosi G, Nole F, Goldhirsch A. Jaw avascular bone necrosis associated with long-term use of biphosphonates. *Ann Oncol* 2005; 16(7): 1207-1208.
331. Sause WT, Plenk HP. Radiation therapy of head and neck tumors: a randomized study of treatment in air vs. treatment in hyperbaric oxygen. *Int J Radiat Oncol Biol Phys* 1979; 5(10): 1833-1836.
332. Schneider F, Ludes B, Hasselmann M. [Management of a hanging attempt]. *J Med Strasb* 1988; 19(8): 455-457.
333. Schneider F, Jung GM, Lutun PH, Aysos C, Bilbault P, Tempe JD. Hyperbaric oxygenation can improve severe hemorrhagic radiation proctitis: a case report. Schmutz J, Wendling J (Hrsg) (Ed). *Proceedings of the Joint Meeting on Diving and Hyperbaric Medicine: Basle, Switzerland, 15-19 September 1992, EUBS, XVIIIth Annual Meeting and Stiftung für Hyperbarmedizin, Basel. 3rd Swiss Symposium on Hyperbaric Medicine; Basel: Foundation for Hyperbaric Medicine; 1992, S. 133.*
334. Schoen R, Roveda SIL, Carter B. Mandibular fractures in Townsville, Australia: Incidence, aetiology and treatment using the 2.0 AO/ASIF miniplate system. *Br J Oral Maxillofac Surg* 2001; 39(2): 145-148.
335. Schwartz HC. Osteoradionecrosis and hyperbaric oxygen. *Br J Oral Maxillofac Surg* 1999; 37(2): 150-151.
336. Schwartz HC, Beumer JI, Zlotolow I. Principles of managing the radiotherapy patient. *J Oral Maxillofac Surg* 2004; 62(7): 903-904.
337. Schwarz S, Leweling H, Meinck HM. Alternative und komplementäre Therapien der Multiplen Sklerose. *Fortschritte der Neurologie Psychiatrie* 2005; 73(8): 451-462.
338. Sciubba JJ, Goldenberg D. Oral complications of radiotherapy. *Lancet Oncol* 2006; 7(2): 175-183.
339. Sealy R, Cridland S, Barry L, Norris R. Irradiation with misonidazole and hyperbaric oxygen: final report on a randomized trial in advanced head and neck cancer. *Int J Radiat Oncol Biol Phys* 1986; 12(8): 1343-1346.
340. Senel FC. Bone scintigraphy in the diagnosis of chronic osteomyelitis in the maxilla. *Saudi Med J* 2005; 26(8): 1299-1300.
341. Sevcik R, Kundrat J, Polisensky M. [Evaluation of treatment of Perthes' disease by hyperbaroxia at the orthopaedic department of the Municipal Hospital with Policlinic in Ostrava]. *Acta Chir Orthop Traumatol Cech* 1979; 46(5): 407-411.

342. Sgromo J, Mauvecin GA, Mila JF, Espinosa CA, Tortorella JM. [Hyperbaric oxygen therapy in anaerobic infection sepsis in children]. *Prensa Med Argent* 1986; 73(16): 679-684.
343. Shaha AR, Cordeiro PG, Hidalgo DA, Spiro RH, Strong EW, Zlotolow I et al. Resection and immediate microvascular reconstruction in the management of osteoradionecrosis of the mandible. *Head Neck* 1997; 19(5): 406-411.
344. Shapiro A, Herman G, Leikin J. Myonecrosis in carbon monoxide poisoning. *Vet Hum Toxicol* 1987; 29(6): 460.
345. Shi X, Tang Z, Xiong B, Bao J, Sun D, Zhang Y et al. Cerebral perfusion SPECT imaging for assessment of the effect of hyperbaric oxygen therapy on patients with postbrain injury neural status. *Chinese Journal of Traumatology* 2003; 6(6): 346-349.
346. Shibuya H, Terashi H, Kurata S, Ishii Y, Takayasu S, Murakami I et al. Gas gangrene following sacral pressure sores. *Journal of Dermatology (Tokyo)* 1994; 21(7): 518-523.
347. Shigematsu Y, Fuchihata H, Makino T, Inoue T. Radiotherapy with reduced fraction in head and neck cancer, with special reference to hyperbaric oxygen radiotherapy in maxillary sinus carcinoma (a controlled study). In: Sugahara T, Rivesz I, Scott O (Ed). *Radiobiology and Radiotherapy*, Tokyo 1973. 2007. S. 180-187.
348. Shupak A, Greenberg E, Hardoff R, Gordon C, Melamed Y, Meyer WS. Hyperbaric oxygenation for necrotizing (malignant) otitis externa. *Arch Otolaryngol Head Neck Surg* 1989; 115(12): 1470-1475.
349. Shupak A, Shoshani O, Goldenberg I, Barzilai A, Moskuna R, Bursztein S. Necrotizing fasciitis: An indication for hyperbaric oxygenation therapy? *Surgery* 1995; 118(5): 873-878.
350. Skogstad M, Bast-Pettersen R, Tynes T, Bjørnsen D, Aaserud O. [Hyperbaric oxygen treatment: Illustrated by the treatment of a patient with retinitis pigmentosa]. *Tidsskr Nor Laegeforen* 1994; 114(21): 2480-2483.
351. Sloan EP, Murphy D, Hart R, Barreca R, Ellerson B, Turnbull T et al. Complications associated with the use of hyperbaric oxygen therapy. *Ann Emerg Med* 1987; 16(10): 1104.
352. Smirnov EN, Karapetyan IS, Sidelnikova GM, Kholodov SV. [Laboratory values in patients with radiation osteonecrosis exposed to hyperbaric oxygenation as a part of combined treatment]. *Stomatologiya* 1988; 67(3)
353. Smith-Slatas CL, Bourque M, Salazar JC. Clostridium septicum infections in children: A case report and review of the literature. *Pediatrics* 2006; 117(4): e796-e805.
354. Smith BA, Hosgood G, Hedlund CS. Omental pedicle used to manage a large dorsal wound in a dog. *J Small Anim Pract* 1995; 36(6): 267-270.
355. Smolle-Jüttner F, Pinter H, Neuhold KH, Feierl G, Sixl T, Ratzenhofer B et al. Hyperbare Chirurgie und Sauerstofftherapie der clostridialen Myonekrose. *Wien Klin Wochenschr* 1995; 107(23): 739-741.

356. Snyder JW, Safir EF, Summerville GP, Middleberg RA. Occupational fatality and persistent neurological sequelae after mass exposure to hydrogen sulfide. *Am J Emerg Med* 1995; 13(2): 199-203.
357. Soileau KM. Oral post-surgical complications following the administration of bisphosphonates given for osteopenia related to malignancy. *J Periodontol* 2006; 77(4): 738-743.
358. Sparacia B. Hyperbaric oxygen therapy (HBO) in necrotic infections of soft-tissues (NIST). Marroni A, Oriani G, Wattel F (Hrsg) (Ed). 22nd Annual Meeting of the EUBS, 12th International Congress on Hyperbaric Medicine, 3rd Consensus Conference of the ECHM, Milano 4.-8. September 1996; Bologna: Grafica Victoria; 1996, S. 417-425.
359. Sparacia G, Miraglia R, Barbiera F, Sparacia B, Polizzi L. [Hyperbaric oxygen therapy in a patient with bilateral Legg-Calve-Perthes disease]. *Radiol Med (Torino)* 1998; 96(6): 621-623.
360. Spates RP, Aller KC. One vendor's experience: Preliminary development of a reminder system based on the Arden Syntax. *Comput Biol Med* 1994; 24(5): 371-375.
361. Steinhart H, Schulz S, Mutters R. Evaluation of ozonated oxygen in an experimental animal model of osteomyelitis as a further treatment option for skull-base osteomyelitis. *Eur Arch Otorhinolaryngol* 1999; 256(3): 153-157.
362. Sterlin DL, Thornton JD, Swafford A, Gottlieb SF, Bishop SP, Stanley AWH et al. Hyperbaric oxygen limits infarct size in ischemic rabbit myocardium in vivo. *Circulation* 2001; 88(4 Pt 1): 1931-1936.
363. Stevens DL, Bryant AE, Adams K, Mader JT. Evaluation of therapy with hyperbaric oxygen for experimental infection with *Clostridium perfringens*. *Clin Infect Dis* 1993; 17(2): 231-237.
364. Stolpe MR, Norris RL, Chisholm CD, Hartshorne MF, Okerberg C, Ehler WJ et al. Preliminary observations on the effects of hyperbaric oxygen therapy on western diamondback rattlesnake (*Crotalus atrox*) venom poisoning in the rabbit model. *Ann Emerg Med* 1989; 18(8): 871-874.
365. Store G, Granstrom G. A morphologic and morphometric study of mandibular osteoradionecrosis. Sipinen SA, Leinio M (Hrsg) (Ed). Proceedings of the XXIst Annual Meeting of EUBS on Diving and Hyperbaric Medicine, Helsinki, June 28th-July 1st, 1995; 28 June 1995; Helsinki: Painatuskeskus; 1995, S. 105-110.
366. Store G, Granstrom G. Osteoradionecrosis of the mandible: A microradiographic study of cortical bone. *Scand J Plast Reconstr Surg Hand Surg* 1999; 33(3): 307-314.
367. Strain GM, Snider TG, Tedford BL, Cohn GH. Hyperbaric oxygen effects on brown recluse spider (*Loxosceles reclusa*) envenomation in rabbits. *Toxicon* 1991; 29(8): 989-996.
368. Strauss MB, Hart GB. Gas gangrene: Prognostic factors. *HBO Rev* 1984; 5(4): 207
369. Strauss MB, Aksenov IV. Diving medicine: Questions physicians often ask. *Consultant* 2004; 44(8): 1167-1171.

370. Stuhr LB, Ask JA, Tyssebotn I. Increases inotropy of the heart in normoxic hyperbaric atmosphere. Örnhagen H, Carlsson AL (Hrsg) (Ed). Diving and hyperbaric medicine: Proceedings of the XI Annual Meeting of the European Undersea Biomedical Society, Göteborg, Sweden, August 21-23, 1985; 21 Aug. 1985; Bromma: Kugel Tryckeri; 1985, S. 133-138.
371. Stuhr LB, Ask JA, Tyssebotn I. Effect of compression to 30 bar on the cardiac contractility of rats. Marroni A, Oriani G (Hrsg) (Ed). Diving and hyperbaric medicine: Proceedings of the XIIIth Annual Meeting of the European Undersea Biomedical Society, Palermo (Italy) September 9-12, 1987; 9 Sept. 1987; Flagstaff, AZ: Best Publishing Company; 1987, S. 56.
372. Sulaiman F, Huryn JM, Zlotolow IM. Dental extractions in the irradiated head and neck patient: A Retrospective analysis of Memorial Sloan-Kettering Cancer Center protocols, criteria, and end results. *J Oral Maxillofac Surg* 2003; 61(10): 1123-1131.
373. Tai YJ, Birely BC, Im MJ, Hoopes JE, Manson PN. The use of hyperbaric oxygen for preservation of free flaps. *Ann Plast Surg* 1992; 28(3): 284-287.
374. Takahashi M, Iwatsuki N, Ono K, Tajima T, Akama M, Koga Y. Hyperbaric oxygen therapy accelerates neurologic recovery after 15-minute complete global cerebral ischemia in dogs. *Crit Care Med* 1992; 20(11): 1588-1594.
375. Tan Lim AA, Karakla DW, Watkins DV. Osteoradionecrosis of the cervical vertebrae and occipital bone: A case report and brief review of the literature. *Am J Otolaryngol* 1999; 20(6): 408-411.
376. Tanvetyanon T, Stiff PJ. Management of the adverse effects associated with intravenous bisphosphonates. *Ann Oncol* 2006; 17(6): 897-907.
377. Teixeira W, Müller F, Vauillmin T, Meyer E. Hyperbarer Sauerstoff in der Behandlung der Radioosteonekrose des Unterkiefers. *Laryngorhinootologie* 1991; 70(7): 380-383.
378. Teng MS, Futran ND. Osteoradionecrosis of the mandible. *Curr Opin Otolaryngol Head Neck Surg* 2005; 13(4): 217-221.
379. Thom SR, Keim LW. Carbon monoxide poisoning: a review epidemiology, pathophysiology, clinical findings, and treatment options including hyperbaric oxygen therapy. *J Toxicol Clin Toxicol* 1989; 27(3): 141-156.
380. Thom SR, Fisher D, Stubbs JM. Platelet function in humans is not altered by hyperbaric oxygen therapy. *Undersea Hyperb Med* 2006; 33(2): 81-83.
381. Thorn JJ, Kallehave F, Westergaard P, Hansen EH, Gottrup F. The effect of hyperbaric oxygen on irradiated oral tissues: Transmucosal oxygen tension measurements. *J Oral Maxillofac Surg* 1997; 55(10): 1103-1107.
382. Tirtishnikov IM, Horishnii BM. [Changes of energy metabolism and concentration of cyclic nucleotides in the kidneys in acute fluoride intoxication and hyperbaric oxygenation]. *Fiziol Zh* 1993; 39(2-3): 85-88.
383. Tisch M, Maier H. Otitis externa necroticans. *Laryngorhinootologie* 2006; 85(10): 763-769.

384. Tobin DA, Vermund H. A randomized study of hyperbaric oxygen as an adjunct to regularly fractionated radiation therapy for clinical treatment of advanced neoplastic disease. *Am J Roentgenol Radium Ther Nucl Med* 1971; 111(3): 613-621.
385. Torbati D, Peyman GH, Wafapoor H. Opposite effects of moderate and severe hypercapnia on hyperbaric oxygen (HBO)-induced mortality in newborn rats. *FASEB J* 1993; 7(3-4): A348.
386. Torbati D, Peyman GA, Rodriguez JA, Navarro GC. Modulation of sensitivity to hyperbaric oxygen by CO₂ in newborn rats. *Undersea Hyperb Med* 1995; 22(3): 209-218.
387. Turbina IE, Volkov AV, Zarzhetskii YV, Molchanova LV, Il'icheva RF. [Local perfusion and oxygenation in the early postresuscitation period after prolonged clinical death]. *Anesteziol Reanimatol* 1994; 0(2): 34-37.
388. Van den Wyngaert T, Huizing MT, Vermorken JB. Bisphosphonates and osteonecrosis of the jaw: Cause and effect or a post hoc fallacy? *Ann Oncol* 2006; 17(8): 1197-1204.
389. Van der Kleij AJ, Bakker DJ, Lubbers M, Henny CP. Skeletal muscle oxygen partial pressure in anaerobic soft tissue infections during hyperbaric oxygen therapy. In: Erdmann W, Bruley DF (Ed). *Oxygen transport to tissue XIV*. New York (NY): Plenum Press; 1992. S. 125-129. (Advances in experimental medicine and biology; vol 317).
390. Van Merkesteyn JPR, Bakker DJ, Borgmeijer-Hoelen AMM. Osteoradionecrosis of the mandible with repeated pathological fracture: Treatment with hyperbaric oxygen. Report of a case. Schmutz J, Wendling J (Hrsg) (Ed). *Proceedings of the Joint Meeting on Diving and Hyperbaric Medicine: Basle, Switzerland, 15-19 September 1992*, EUBS, XVIIIth Annual Meeting and Stiftung für Hyperbarmedizin, Basel. 3rd Swiss Symposium on Hyperbaric Medicine; 15 Sept. 1992; Basel: Foundation for Hyperbaric Medicine; 1992, S. 141.
391. Van Merkesteyn JPR, Bakker DJ. Treatment of radiation damage in the head and neck in 66 patients: Value of hyperbaric oxygen. Schmutz J, Wendling J (Hrsg) (Ed). *Proceedings of the Joint Meeting on Diving and Hyperbaric Medicine: Basle, Switzerland, 15-19 September 1992*, EUBS, XVIIIth Annual Meeting and Stiftung für Hyperbarmedizin, Basel. 3rd Swiss Symposium on Hyperbaric Medicine; Basel: Foundation for Hyperbaric Medicine; 1992, S. 156-159.
392. Van Merkesteyn JPR, Balm AJM, Bakker DJ, Borgmeyer-Hoelen AM. Hyperbaric oxygen treatment of osteoradionecrosis of the mandible with repeated pathologic fracture: Report of a case. *Oral Surg Oral Med Oral Pathol* 1994; 77(5): 461-464.
393. Van Merkesteyn JPR, Bakker DJ, Borgmeijer-Hoelen AM. Hyperbaric oxygen treatment of osteoradionecrosis of the mandible: Experience in 29 patients. *Oral Surg Oral Med Oral Pathol Oral Radiol Endod* 1995; 80(1): 12-16.
394. Vanderpuye V, Goldson A. Osteoradionecrosis of the mandible. *J Natl Med Assoc* 2000; 92(12): 579-584.
395. Vannucchi AM, Ficarra G, Antonioli E, Bosi A. Osteonecrosis of the jaw associated with zoledronate therapy in a patient with multiple myeloma. *Br J Haematol* 2005; 128(6): 738.
396. Velu SS, Myers RAM. Hyperbaric oxygen treatment for radiation induced hemorrhagic cystitis. *Undersea Biomed Res* 1992; 19(Suppl): 85.

397. Venaver A, Mekavic IB. Cost-benefit analysis of hyperbaric oxygen therapy for post-irradiation injuries. Mekavic IB, Tipton MJ, Eiken O (Hrsg) (Ed). Diving and hyperbaric medicine: Proceedings of the XXIII Annual Scientific Meeting of the European Underwater and Baromedical Society, 1997, Bled, Slovenia; Ljubljana: Biomed; 1997, S. 224-226.
398. Videtic GMM, Venkatesan VM. Hyperbaric oxygen corrects sacral plexopathy due to osteoradionecrosis appearing 15 years after pelvic irradiation. *Clin Oncol (R Coll Radiol)* 1999; 11(3): 198-199.
399. Villanueva E, Johnston R, Clavisi O, Burrows E, Bernath V, Rajendran M et al. Hyperbaric oxygen therapy (Structured abstract). 2000;
400. Vissink A, Burlage FR, Spijkervet FKL, Jansma J, Coppes RP. Prevention and treatment of the consequences of head and neck radiotherapy. *Crit Rev Oral Biol Med* 2003; 14(3): 213-225.
401. Voute PA, Tielvan Buul MMC, Van der Kleij AJ, De Kraker J, Hoefnagel CA, Van Gennip A. Combined I-131-MIBG therapy and hyperbaric oxygen therapy in children with recurrent neuroblastoma. *J Nucl Med* 1996; 37(5 Suppl): 287P.
402. Wahl MJ. Osteoradionecrosis prevention myths. *Int J Radiat Oncol Biol Phys* 2006; 64(3): 661-669.
403. Wang PC, Tu TY, Liu KD. Cystic brain necrosis and temporal bone osteoradionecrosis after radiotherapy and surgery in a patient of ear carcinoma. *J Chin Med Assoc* 2004; 67(9): 487-491.
404. Wasserteil V, Bruce S, Sessoms SL, Guntupalli KK. Pyoderma gangrenosum treated with hyperbaric oxygen therapy. *Int J Dermatol* 1992; 31(8): 594-596.
405. Wattel F, Mathieu D. [Oxygen and wound healing]. *Bull Acad Natl Med* 2005; 189(5): 853-864.
406. Wei BPC, Mubiru S, O'Leary S. Steroids for idiopathic sudden sensorineural hearing loss [Cochrane Review]. *Cochrane Database Syst Rev* 2006; Issue 1. Chichester: John Wiley & Sons Ltd.
407. Wei N, Shi ZD. [Systematic evaluation of Chinese literatures on therapy of osteoradionecrosis of the jaws]. *Zhongguo Linchuang Kangfu* 2004; 8(35): 7909-7911.
408. Weisenfeld LS, Luzzi A, Picciotti J. Nonclostridial gas gangrene. *J Foot Surg* 1990; 29(2): 141-146.
409. Whitesides L, Cotto-Cumba C, Myers RAM. Cervical necrotizing fasciitis of odontogenic origin: A case report and review of 12 cases; including commentary by Harper JL. *J Oral Maxillofac Surg* 2000; 58(2): 144-152.
410. Williams JA, Jr., Clarke D, Dennis WA, Dennis EJ, Smith ST. The treatment of pelvic soft tissue radiation necrosis with hyperbaric oxygen. *Am J Obstet Gynecol* 1992; 167(2): 412-415.
411. Wilson JR, Hagood CO, Jr., Prather ID. Brown recluse spider bites: A complex problem wound. A brief review and case study. *Ostomy Wound Manage* 2005; 51(3): 59-66.

412. Wolf M, Nusem-Horowitz S, Zwas ST, Horowitz A, Kronenberg J. Benign osteonecrosis of the external ear canal. *Laryngoscope* 1997; 107(4): 478-482.
413. Wong HP, Zamboni WA, Stephenson LL. Effect of hyperbaric oxygen on skeletal muscle necrosis following primary and secondary ischemia in a rat model. *Surg Forum* 1996; 47(0): 705-707.
414. Wood GA, Liggins SJ. Does hyperbaric oxygen have a role in the management of osteoradionecrosis? *Br J Oral Maxillofac Surg* 1996; 34(5): 424-427.
415. Yildiz S, Cimsit C, Toklu AS, Cimsit M. Dysbaric osteonecrosis screening in submarine escape instructors. *Aviat Space Environ Med* 2004; 75(8): 673-675.
416. Youngblood DA, Vega RL. Paradoxical pain during the treatment of dysbaric osteonecrosis with hyperbaric oxygen. *Undersea Biomed Res* 1991; 18(Suppl): 103.
417. Zwingelberg KM, Green JW, Powers EK. Primary causes of drowning and near drowning in scuba diving. *Phys Sportsmed* 1986; 14(9): 145-151.

Einschlusskriterium E5 nicht erfüllt: Keine kontrollierte Interventionsstudie (n= 2)

1. Blanchette G, Martin R. [Hyperbaric medicine in Quebec]. *Union Med Can* 1981; 110(6): 523-528.
2. Gail DB. Hyperbaric oxygenation therapy. *Am Rev Respir Dis* 1991; 144(6): 1414-1421.

ANHANG C: LISTE DER GESCREENTEN SYSTEMATISCHEN ÜBERSICHTEN

1. Agence d'évaluation des technologies et des modes d'intervention en santé. Hyperbaric oxygen therapy in Québec. Montréal: AÉTMIS; 2001.
2. Bundesausschusses der Ärzte und Krankenkassen, Arbeitsausschuss "Ärztliche Behandlung". Hyperbare Sauerstofftherapie (HBO): Zusammenfassender Bericht des Arbeitsausschusses "Ärztliche Behandlung" des Bundesausschusses der Ärzte und Krankenkassen über die Beratungen der Jahre 1999 und 2000 zur Bewertung der Hyperbaren Sauerstofftherapie gemäß §135 Abs.1 SGB V. Köln: Kassenärztliche Bundesvereinigung; 2000.
3. Guo S, Counte MA, Romeis JC. Hyperbaric oxygen technology: an overview of its applications, efficacy, and cost-effectiveness. *Int J Technol Assess Health Care* 2003; 19(2): 339-346.
4. Hailey D. Hyperbaric oxygen therapy: recent findings on evidence for its effectiveness. Edmonton: Alberta Heritage Foundation for Medical Research; 2003.
5. Medicare Services Advisory Committee. Hyperbaric oxygen therapy. Canberra: MSAC; 2001.
6. Saunders P. Hyperbaric oxygen therapy in the management of carbon monoxide poisoning, osteoradionecrosis, burns, skin grafts and crush injury: A West Midlands Development and Evaluation Service Report. Birmingham: WMHTAC; 2000.
7. Saunders PJ. Hyperbaric oxygen therapy in the management of carbon monoxide poisoning, osteoradionecrosis, burns, skin grafts, and crush injury. *Int J Technol Assess Health Care* 2003; 19(3): 521-525.

ANGANG D: STELLUNGNAHMEN

Stellungnehmende:

Prof. Dr. Schleberger

Prof. Dr. Krämer

für die Deutsche Gesellschaft für Orthopädie und Orthopädische Chirurgie e. V.

Deutsche Gesellschaft für Orthopädie und Orthopädische Chirurgie e. V.



Einschlusskriterien geplante Studie Hyperbare Sauerstofftherapie/HKN

Das Krankheitsbild des Knochenödems ist inzwischen wohl definiert. Sein wesentliches Kriterium ist die Reversibilität. Erforderliche Maßnahmen sind Belastungsreduktion und Kontrollen. Weitergehende therapeutische Maßnahmen ergeben sich erst bei Feststellungen fehlender Rückbildung oder bei Feststellung von Progredienz bei den Kontrollen.

Grundsätzlich ist dieses Vorgehen auch auf die Hüfte zu übertragen, wenngleich es sich um die heikelste Lokalisation eines Knochenödems handeln mag.

In die Definition der Hüftkopfnekrose der ARCO geht dieses Knochenödem als Stadium I ein. Ihm werden ausdrücklich Rückbildungsfähigkeit und effiziente Reparatursmechanismen zugeordnet.

Ein so definiertes Stadium ist deshalb nicht geeignet, die Wirksamkeit einer Behandlungsmethode zu belegen, vielmehr werden die Ergebnisse um so besser, je mehr „selbstheilende“ Fälle in die Untersuchung einbezogen werden.

ARCO-Einteilung der Hüftkopfnekrose

- Reversibles Stadium (1)
- Nichtreversibles frühes Stadium (2)
- Übergangsstadium (3)
- Spätstadium (4)
- Mit Zeichen der Koxarthrose

ARCO 2	ARCO 3	ARCO 4
Röntgen: nicht darstellbar CT, MRI: darstellbar	Röntgen: subchondrale Fraktur	sekundäre Arthrose
MR Typen A - D (pathognomonisch) Volumen in %	Infraktion, aspherisch	Destruktion Deformation

Reparatursmechanismen in den ARCO Stadien sind in ARCO 2 als „selten suffizient“, in ARCO 3 und 4 als „nicht suffizient“ belegt (Plenk et al., Orthopäde, 2000).

Daraus ergibt sich, dass die Einschlusskriterien der Studie sich auf ARCO 2 und 3 und eindeutige ARCO 2 Stadien festlegen sollten.

gez. Prof. Dr. med. R. Schleberger

gez. Prof. Dr. med. J. Krämer

Präsident: Prof. Dr. med. J. Hessehoff
 1. Vizepräsident: Prof. Dr. med. J. Euler; 2. Vizepräsident: Prof. Dr. med. J. Grifka
 Generalsekretär: Prof. Dr. med. F. U. Neuhard; Schatzmeister: Prof. Dr. med. W. Pfiringer
 Präsident des BVOU: Dr. med. S. Götte; Leiter der Ordinarienkonferenz: Prof. Dr. med. W. Mittelmeier
 Leiter der VLO: Prof. Dr. med. V. Ewerbeck



ANHANG E: WEITERER ZEITPLAN

Arbeitsschritt	Termin (geplant)
Anhörung (schriftliche Stellungnahmen) zum Vorbericht	Das Fristende wird auf den Internetseiten des Instituts auf www.iqwig.de bekannt gegeben
Ggf. Wissenschaftliche Erörterung unklarer Aspekte in den schriftlichen Stellungnahmen	2. Quartal 2007
Weitergabe des Abschlussberichts an den G-BA	3. Quartal 2007
Veröffentlichung des Abschlussberichts	Acht Wochen nach Weitergabe an den G-BA